© Коллектив авторов, 2007
УДК 616.24-089.819.843(470)

П.К.Яблонский, А.Г.Чучалин, Ж.Массард, А.А.Бояркин, С.Н.Авдеев, В.Г.Пищик, Т.А.Степаненко, Г.В.Николаев, Т.А.Филиппова, З.М.Мержоева, М.Ф.Сорокин, А.В.Нефедов, А.Р.Козак, М.А.Атюков, И.Н.Горчакова, И.И.Кашерининова, Н.Н.Климко, С.А.Рукавишиникова, Т.А.Ахмедов, М.В.Самсонова, А.С.Беркос, И.С.Фигурин

ПЕРВАЯ В РОССИИ УСПЕШНАЯ ДВУСТОРОННЯЯ ТРАНСПЛАНТАЦИЯ ЛЕГКИХ

Медицинский факультет (декан — проф. С.В.Петров) Санкт-Петербургского государственного университета; Институт высоких медицинских технологий (дир. — проф. П.К.Яблонский) медицинского факультета Санкт-Петербургского государственного университета; Научно-исследовательский институт пульмонологии МЗ и СР РФ (дир.—академик РАМН А.Г.Чучалин), Москва; Институт медицинской микологии (дир.—проф. Н.Н.Климко) Санкт-Петербургской медицинской академии последипломного образования; медицинский факультет (декан — А.Люде) Страсбургского университета; ГУЗ Городская многопрофильная больница № 2 (главврач — И.С.Фигурин)

Ключевые слова: билатеральная трансплантация легких, хроническая обструктивная болезнь легких, иммуносупрессивная терапия, профилактика инфекций.

Трансплантация легких является одной из самых трудных и драматичных разделов современной трансплантологии [6]. История легочной трансплантологии насчитывает уже 60 лет. Её основоположником по праву считается русский ученый В.П.Демихов. В 1946 г. он впервые в мире пересадил донорское сердце в грудную полость собаки и разработал около 40 схем пересадки сердца, в том числе и с долями легкого. В том же году В.П.Демихов первым в мире произвел полную замену сердечно-легочного комплекса, а 1947 г. осуществил первую пересадку легкого без сердца в эксперименте [1]. Результатом его многолетних исследований стала вышедшая в 1960 г. монография «Пересадка жизненно важных органов» [2]. Разработанные в этом труде подходы и на сегодняшний день являются базисными для трансплантологов всего мира.

Попытки клинического внедрения трансплантации легкого начались в 1963 г., когда J.Hardy [5] впервые провел эту операцию у человека. Однако пациент прожил всего 18 дней. Только в 1983 г. группа канадских хирургов под руководством J.Cooper [7] выполнила первую успешную трансплантацию изолированного легкого. После публикации результатов этой операции трансплантация легкого стала рассматриваться врачами всего мира как основной хирургический метод лечения терминальной стадии ряда легочных заболеваний.

Значимый вклад в развитие легочной трансплантологии в России внесли ученые из Санкт-Петербурга. В начале 70-х годов во Всесоюзном НИИ пульмонологии (ВНИИ) (Ленинград) была создана экспериментальная лаборатория по изучению методов противоишемической защиты легких. В 1983 г. под руководством С.А.Симбирцева, возглавлявшего тогда исследования в лаборатории, вышла в свет монография «Изолированное легкое» [4], в которой впервые были предложены перфузионные методы консервации донорских легких. Один из этих методов в дальнейшем стал стандартом в клинической трансплантологии.

Там же во ВНИИ пульмонологии на базе отдела торакальной хирургии в 1989 г. было создано первое в России клиническое отделение трансплантации легких. С 1991–1995 гг. коллектив, возглавляемый проф. Ю.Н.Левашевым, выполнил первую в мире одномоментную трансплантацию трахеи, первые в России трансплантации изолированного легкого у больных с терминальной дыхательной недостаточностью [3]. Достичь длительной выживаемости, к сожалению, в те годы не удалось.

Приводим собственное наблюдение успешной одномоментной последовательной билатеральной трансплантации легких больной с хронической обструктивной болезнью легких и терминальной дыхательной недостаточностью.

Пациентка С., 53 лет, 31.07. 2006 г. поступила в Центр интенсивной пульмонологии и торакальной хирургии Городской многопрофильной больницы № 2 Санкт-Петербурга для выполнения операции трансплантации легких. При поступлении беспокоила резкая одышка, усиливавшаяся при минимальных движениях, сухой надсадный кашель в покое, выраженная слабость, похудание.

Считала себя больной с 1991 г., когда стала отмечать кашель и одышку при физической нагрузке. Со слов пациентки, курила в течение 30 лет. В 90-е годы состояние расценивалось как бронхиальная астма, принимала ингаляционные бронхолитики, курсами — ингаляционные кортикостероиды. В 1998 г. при обследовании в НИИ пульмонологии МЗ РФ (Москва) на основании функциональных и рентгенологических данных был установлен диагноз хронической обструктивной болезни легких, буллезной эмфиземы. В течение нескольких лет принимала серевент и атровент с положительным эффектом, ингаляционные кортикостероиды; последний год — симбикорт, серетид, спирива с минимальным положительным эффектом. Ежегодно, преимущественно в осеннее время проводились курсы стационарного лечения — антибактериальная, инфузионная терапия.

Несмотря на проводимое лечение, пациентка отмечала постепенное прогрессирование одышки. С ноября 2005 г. одышка стала беспокоить уже при минимальной физической нагрузке. Базисная терапия не давала прежнего эффекта, появилась потребность в кислороде. Первоначально кислородотерапию получала в домашних условиях только в ночные часы. В апреле 2006 г. у пациентки развился напряженный правосторонний пневмоторакс. Была госпитализирована в НИИ пульмонологии МЗ и СР РФ (Москва), где выполнено дренирование правой плевральной полости. Там же получала инфузии с бронхолитиками и кортикостероидами, курсы антибактериальной терапии. С этого времени, ввиду нарастания одышки, потребность в ингаляции кислородом при потоке от 4 до 6 л/мин стала постоянной.

В июне 2006 г. был проведен консилиум в РАМН с участием президента РАМН, академика М.И.Давыдова, главного терапевта МЗ РФ, академика РАМН А.Г.Чучалина, главного хирурга Санкт-Петербурга, проф. П.К.Яблонского, проф. С.Н.Авдеева, сотрудников НИИ пульмонологии МЗ и СР РФ, кафедры госпитальной хирургии СПбГУ и Центра интенсивной пульмонологии и торакальной хирургии ГМПБ № 2 (Санкт-Петербург).

Результаты обследования пациентки С., 53 лет, к моменту проведения консилиума соответствовали показаниям к трансплантации легких: были отмечены резкое прогрессирование заболевания, отсутствие эффекта от проводимой консервативной терапии, уменьшение толерантности к физической нагрузке (дистанция 6-минутного теста 180 м, ΔSp_{O_2} 84% → 72%). Наличие терминальной дыхательной недостаточности подтверждалось результатами функциональных и рентгенологических методов исследования: $ОФВ_1$ — 0,52 л (18,7% от должного значения), ООЛ — 7,15 л (378,1% от должного значения), гипоксемия (P_{O_2} — 45,3 мм рт. ст.), гиперкапния (P_{CO_2} — 50,2 мм рт. ст.), снижение сатурации крови кислородом до 84,4%. Компьютерная томография выявила выраженную буллезную трансформацию легочной ткани (рис. 1).

Противопоказаний к оперативному вмешательству выявлено не было. Проведена вакцинация против жизнеопасных инфекций. По представленным данным принято решение о необходимости двусторонней трансплантации легких. Местом проведения операции выбрана ГМПБ № 2 (Санкт-Петербург).

После подготовительных мероприятий 24.07.2006 г. пациентка прибыла в Санкт-Петербург, где проведено дополнительное обследование. Получены данные о наличии язвенной болезни в стадии обострения, эрозивного гастродуоденита, по поводу чего была начата терапия. В связи с выявленным хроническим гранулематозным периодонтитом произведена экстракция 5 зубов. После этого пациентка была переведена в санаторий «Черная речка», где находилась до 31.07.2006 г.

Утром 31.07.2006 г. бригадой «Скорой помощи» был доставлен мужчина 51 года с геморрагическим инсультом в состоянии комы. Около 8 ч утра у пациента дома развилась серия судорожных припадков с повышением артериального давления до 240 мм рт. ст.

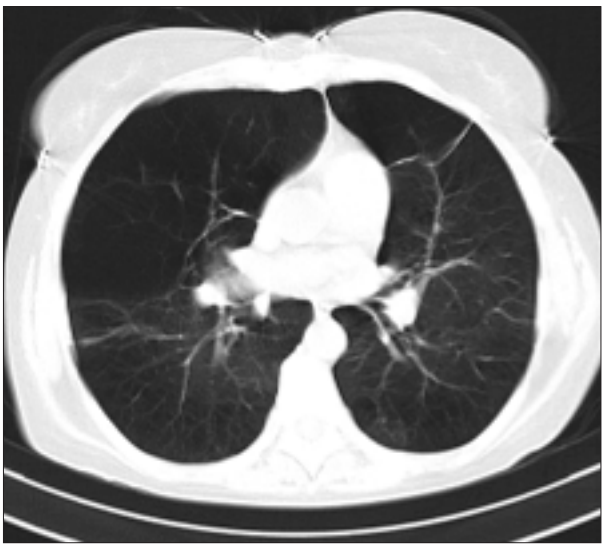

Рис. 1. Компьютерная томография легких пациентки С., 53 лет, 22.11.2005 г.

Результаты иммуногенетического подбора пары донор–реципиент

Субъекты	Группа крови	HLA-локусы	Число совпадений+CREG	Кросс-матч
Реципиент	0 (I)Rh+	A 2,3 B 35 DRB1 04,07	4	Отрицательный
Донор	0 (I)Rh+	A 2,3 B 35,37 DRB1 01,10		

Рис. 2. Прямая рентгенограмма грудной клетки донора.

Больной был интубирован и доставлен в отделение реанимации дежурного неврологического стационара. Уровень комы при поступлении оценен как 4Б по шкале Глазго. При срочной компьютерной томографии головного мозга констатировано острое нарушение мозгового кровообращения по геморрагическому типу в бассейне правой переднемозговой артерии с прорывом в желудочковую систему и субарахноидальное пространство, а также нисходящее аксиальное вклинение. При оценке неврологического статуса отмечено отсутствие рефлексов, замыкающихся выше спинного мозга. Апноэтический тест оказался отрицательным. При церебральной панангиографии выявлено отсутствие внутримозгового кровотока по всем четырем мозговым сосудам. Консилиумом врачей во главе с заведующим отделением реанимации констатирована смерть мозга. После этого приглашена бригада Санкт-Петербургского городского центра органного и тканевого донорства (дир. центра — О.Н.Резник).

Выполнены рентгенография грудной клетки, бронхофиброскопия, гипероксигенационный тест, лабораторные тесты для исключения трансмиссивных инфекций, тканевое типирование и кросс-матч тест. Полученные данные свидетельствовали о пригодности легких донора для трансплантации: срок ИВЛ — 21 ч; отсутствие патологии на прямой рентгенограмме грудной клетки (рис. 2), гипероксигенационный тест — P_{O_2} — 546 мм рт. ст.; при бронхофиброскопии — нормальная анатомия бронхиального дерева, отсутствие признаков аспирации и травмы, отсутствие гнойного секрета; АД — 100–110 мм рт. ст.; диурез — более 100 мл/ч.

Результаты обследования на наличие трансмиссивных инфекций были отрицательными. Выявлены положительные IgG к цитомегаловирусу. Группа крови донора была идентичной с группой крови реципиента. Результаты тканевого типирования оказались обнадеживающими (таблица). Обнаружены 4 совпадения из 6 по локусам HLA-антигенов у донора и реципиента, отрицательная кросс-матч реакция, идентичные размеры грудной клетки. Все это свидетельствовало о совместимости пары «донор-реципиент» для билатеральной трансплантации легких, в связи с чем реципиент был срочно доставлен в стационар и подготовлен к операции.

Кондиционирование донора включало коррекцию водно-электролитных расстройств, поддержание сердечной деятельности, респираторную терапию и гормоно-заместительную терапию.

Координация работы операционных бригад представлена на схеме. Операции консервации-изъятия легких и трансплантации проходили в одном операционном блоке в соседних операционных залах. Операция началась с донорского этапа в 23 ч 50 мин 31.07.2006 г.

Была произведена полная продольная стернолапаротомия. Вскрыты плевральные полости с обеих сторон. При ревизии донорских легких спаек и жидкости в плевральных полостях, патологических образований в легочной паренхиме не определялось. Оба легких воздушны, без инфильтратов и травм, с очень умеренными признаками антракоза. Лимфатические узлы средостения не увеличены. Париетальная и висцеральная плевра не изменены. Имел место небольшой апикальный фиброз с обеих сторон без признаков булл или эмфиземы. На основании проведенной ревизии, донорские легкие окончательно признаны пригодными для трансплантации.

Произведена широкая перикардотомия. Взяты на лигатуры верхняя и нижняя полая вена, корень аорты. В аортокавальном промежутке выделена трахея. По ходу операции отмечались эпизоды снижения артериального давления до 60–70 мм рт. ст., которые купировались с помощью увеличения дозы инотропных препаратов. После координации действий с операционной реципиента начата процедура консервации и изъятия легких. Произведена тотальная гепаринизация донора (25 тыс. ЕД гепарина). Наложен кисетный шов на ствол легочной артерии над клапаном (пролен 4-0). Произведена канюляция легочной артерии

Рис. 3. Консервация донорских легких (канюля в стволе легочной артерии, легкие отмыты от крови).

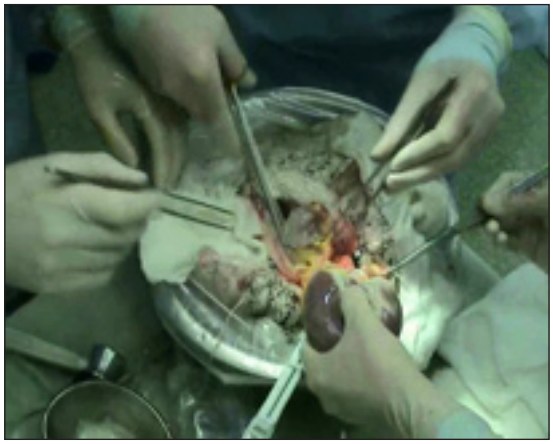

Рис. 4. Разделение донорских легких после изъятия.

аортальной канюлей № 18. Подготовлена система для перфузии легочного русла донора (5600 мл охлажденного до +4 °С раствора Perfadex, стабилизированного 5,6 ммоль трисбуфера).

В ствол легочной артерии через канюлю введено 500 мкг илопроста. После снижения артериального давления донора до 60 мм рт.ст. перевязаны обе полые вены, наложен зажим на корень аорты, вскрыто ушко левого предсердия и начата перфузия легких консервирующим раствором, охлажденным до +4 °С. Параллельно обе плевральные полости заполнены холодным изотоническим раствором натрия хлорида и ледяной крошкой. В процессе перфузии легкие охладились, хорошо освободились от крови, приобрели равномерный белый цвет (рис. 3). Произведено изъятие комплекса «сердце–легкие». Параллельно другой бригадой осуществлен забор почек.

Затем на отдельном столе левое и правое лёгкие были разделены. Основной ствол лёгочной артерии пересечен в месте его деления. На устьях лёгочных вен сформированы манжеты левого предсердия. Бронхи прошиты аппаратом «Ethicon TLC-75» с сохранением герметизма дыхательных путей и расправленного состояния легких (рис. 4).

Препараты погружены в стерильные пакеты с охлажденным до +4 °С изотоническим раствором натрия хлорида, затем помещены в холодовые контейнеры и транспортированы в реципиентскую операционную.

Параллельно в 00 ч 50 мин 01.08.2006 г. в соседнем зале начата операция у реципиента.

В положении на спине произведены две переднебоковых торакотомии в пятом межреберье и поперечное пересечение грудины с перевязкой обоих внутренних грудных сосудов (доступ типа «моллюск»).

При ревизии: легкие перераздуты, выбухают из грудной полости, фиксированы в области верхушек к париетальной плевре плоскостными сращениями, больше выраженными справа. Сосудистый и бронхиальный рисунок практически не прослеживался. Констатировано наличие генерализованной эмфиземы обоих легких с тотальной трансформацией легочной паренхимы в тонкостенные полости и небольшие участки фиброза (рис. 5). После оценки качества консервации донорских легких принято окончательное решение о последовательной трансплантации обоих легких. Учитывая большее поражение правого легкого у реципиента, пересадку решено начать с правосторонней пневмонэктомии.

Вскрыт перикард вдоль диафрагмального нерва справа. Последовательно выделены, прошиты, перевязаны и пересечены верхняя и нижняя легочные вены, промежуточный и передний ствол правой легочной артерии. Правый главный бронх пересечен без излишней скелетизации у места деления на верхнедолевой и промежуточный бронхи. Правое легкое удалено. Из консервирующего раствора извлечено правое легкое донора и уложено в плевральную полость.

Последовательно наложены три анастомоза. Бронхиальный анастомоз сформирован непрерывным швом пролен 3-0 (рис. 6) и укрыт перибронхиальной тканью донорского легкого. Наложен боковой зажим на левое предсердие с культями верхней и нижней вен справа. Непрерывным швом пролен 3-0 сформирована манжета предсердия у реципиента и наложен межпредсердный анастомоз. Последний шов оставлен на турникете. Наложен анастомоз между правой легочной артерией донора и реципиента непрерывным швом пролен 5-0 (рис. 7). Произведена деаэрация анастомозов на предсердии и артерии. После снятия зажимов восстановлен кровоток в пересаженном правом легком. Время холодовой ишемии для правого легкого составило 1 ч 30 мин. Контроль гемоаэростаза. После восстановления кровотока в правом легком отмечено снижение артериального давления до 30 мм рт. ст. и брадикардия. Ситуация расценена как воздушная

Рис. 5. Интраоперационный вид легких реципиента после выполнения торакостернотомии.

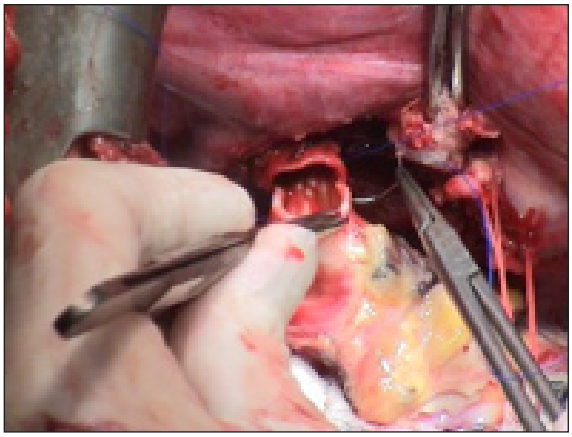

Рис. 6. Наложение правого бронхиального анастомоза.

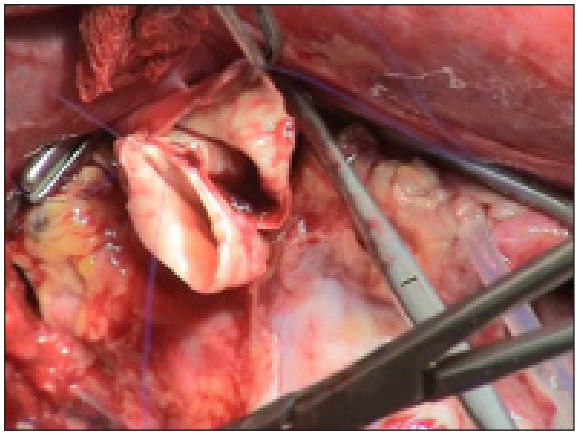

Рис. 7. Анастомоз правой ветви легочной артерии.

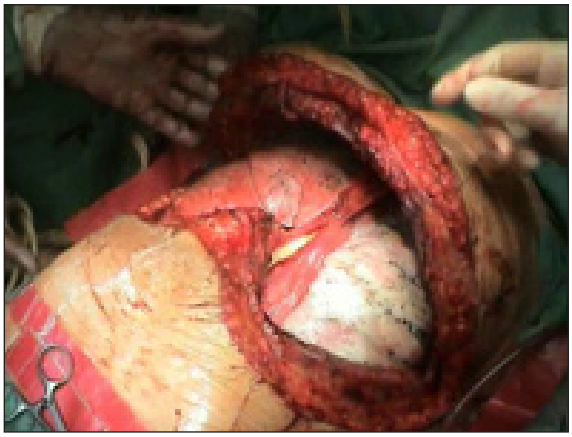

Рис. 8. Послеоперационный вид пересаженных легких после восстановления кровотока и вентиляции.

эмболия коронарной артерии. Продольным разрезом по передней поверхности вскрыт перикард. Произведен краткосрочный прямой массаж сердца, приведший к полному восстановлению ритма и гемодинамики. От подключения АИК решено воздержаться.

Операция продолжена слева. Вскрыт перикард вдоль диафрагмального нерва слева. Последовательно выделены, прошиты, перевязаны и пересечены верхняя и нижняя легочные вены, сегментарные ветви левой легочной артерии, левый главный бронх у места деления на верхне- и нижнедолевой. Левое легкое удалено. Из консервирующего раствора извлечено левое легкое донора и уложено в плевральную полость. Имплантация левого легкого была выполнена аналогично правому. Произведена деаэрация анастомозов на предсердии и артерии. Сняты зажимы, восстановлен кровоток в пересаженном левом легком. Время холодовой ишемии для левого легкого составило 2 ч 25 мин. Контроль гемоаэростаза удовлетворительный.

После восстановления кровотока и вентиляции донорские легкие розовые, воздушные, вентилируются равномерно, признаков реперфузионного отека нет (рис. 8). Анестезиологи отметили 100% насыщение крови кислородом при FiO_2 — 0,4.

После обычных контролирующих процедур установлены дренажи в каждую плевральную полость из девятого межреберья до верхушек по боковым поверхностям. Кроме того, установлен дренаж за грудину в переднее средостение из-под мечевидного отростка. Наложены проволочные швы на грудину и полиспастные швы на ребра. Операционная рана ушита послойно.

При первом контрольном рентгенологическом исследовании признаков реперфузионного отека, инфильтрации в легких выявлено не было (рис. 9).

Параллельно проводилась многокомпонентная медикаментозная терапия, которая была начата до операции, продолжалась интраоперационно и весь послеоперационный период.

Основными направлениями комбинированной терапии были: иммуносупрессивная терапия, профилактика реперфузионных осложнений, профилактика и лечение инфекционных осложнений, профилактика и лечение гастроэнтерологических осложнений, коррекция анемии и гипопротеинемии.

Рис. 9. Рентгенограмма грудной клетки реципиента после окончания операции.

Рис. 10. Компьютерная томография больной С., 53 лет, через 3 нед после операции.

Нами был использован протокол четырехкомпонентной иммуносупрессивной терапии: индукция — АТГАМ в течение 4 дней; ингибитор кальциневрина — Програф (такролимус) (доза регулировалась в зависимости от уровня концентрации такролимуса в крови 10–20 нг/мл); кортикостероид — Метилпреднизолон внутривенно 1000 мг, 500 мг и 250 мг в 1-, 2-е и 3-и сутки соответственно, затем в таблетированной форме, начиная от 12 до 2 таблеток к моменту выписки из стационара; антиметаболит — Майфортик (микофеноловая кислота) 1440 мг/сут.

Профилактика реперфузионного отека легких, помимо хирургических и консервирующих мероприятий, проводилась с использованием трех препаратов: илопрост, оксид азота и ацетилцистеин.

Протокол профилактики инфекций состоял из нескольких разделов: профилактика вирусной, в первую очередь, цитомегаловирусной инфекции; профилактика микогенной инфекции, преимущественно аспергиллезной, и профилактика бактериальной инфекции.

Профилактика вирусной инфекции проводилась в раннем послеоперационном периоде двумя препаратами: противоцитомегаловирусным иммуноглобулином «Цитотект» и инфузионным противовирусным препаратом Цимевен (ганцикловир) по 300 мг 2 раза в день. С 10-го дня послеоперационного периода профилактика вирусной инфекции проводилась препаратом Вальцит (валганцикловир) в дозе 900 мг 1 раз в день. Профилактика была эффективной. При контрольных исследованиях ПЦР к цитомегаловирусу была отрицательной, титр антител не нарастал.

С 4-го дня послеоперационного периода начата профилактика грибковой инфекции, в том числе аспергиллезной, препаратом Вифенд (вориконазол) 400 мг/сут. Однако, несмотря на профилактические меры, при мониторировании микробного пейзажа мокроты и бронхиальных смывов был выявлен рост Aspergillus niger. С 14-го послеоперационного дня доза Вифенда была увеличена до 800 мг/сут и добавлены ингаляции Фунгизона (амфотерицина В) по 6 мг 3 раза в день. В последующем продолжались регулярные посевы мокроты, бронхиальных секретов и исследование крови на аспергиллезный антиген — галактоманан. К 12.09.2006 г. (42-й послеоперационный день) констатирована эрадикация Aspergillus niger, и доза Вифенда снижена до 400 мг/сут.

Мероприятия по профилактике бактериальной инфекции были начаты еще интраоперационно: Авелокс (моксифлоксацин) 400 мг 1 раз в день и фортум (цефтазидим) по 1 г 3 раза в день внутривенно. Данная терапия проводилась в течение 10 дней, затем Роцефин (цефтриаксон) 1 г 1 раз в день до 13-го послеоперационного дня. В последующем проводились регулярные рентгенологические исследования органов грудной клетки и мониторирование микробного пейзажа мокроты. К 28-му послеоперационному дню выявлен рост Ps. aeruginosa в диагностическом титре. Патологических изменений в легочной ткани при рентгенологическом исследовании не определялось. В течение последующих 12 дней проведен курс внутривенных инфузий Тиенама 2 г/сут и ингаляции Тобрамицина 300 мг 1 раз в день. К моменту выписки из стационара удалось достигнуть эрадикации возбудителя.

Помимо этого, в соответствии с протоколом профилактики инфекций, с 15-го дня послеоперационного периода начата профилактика пневмоцистной инфекции препаратом Бисептол 960 мг 3 раза в неделю.

Учитывая наличие у пациентки сочетанной гастроэнтерологической патологии, особое внимание уделялось профилактике желудочно-кишечного кровоте-

Донорская операционная		Реципиентская операционная
Легкие донора пригодны для трансплантации по дооперационным тестам	⇨	Реципиент доставлен в операционную, катетеризирован
Начало операции у донора, окончательная оценка пригодности легких	⇨	Анестезия и начало операции у реципиента (доступ, обратимое выделение легкого)
Консервация, изъятие легких у донора и доставка органов в реципиентскую операционную	⇨	Удаление легкого у реципиента и трансплантация первого легкого

Схема координации работы трансплантационных бригад во время проведения трансплантации легких.

чения и панкреатита. С этой целью, начиная с момента операции, а затем в течение 3 дней после нее осуществлялась постоянная инфузия препарата Лосек (омепразол) в дозе 5 мг/ч. В последующем больная получала Париет — 80 мг/сут, затем — 40 мг/сут. Проведение профилактических курсов Бифиформа по 2 таблетки 2 раза в день в течение 14 дней позволило избежать антибиотикоассоциированной диареи.

К 14-му послеоперационному дню на фоне высоких доз иммуносупрессивной терапии и антимикотиков у пациентки были отмечены признаки лекарственного гепатита с выраженными явлениями цитолиза и холестаза. Добавление к общей схеме лечения Урсофалька (урсодеоксихолевой кислоты) в дозе 750 мг/сут оказалось эффективным. Мониторирование лабораторных показателей констатировало снижение уровня цитолиза и холестаза, а затем и нормализацию функции печени.

Таким образом, у больной после трансплантации удалось своевременно диагностировать ранние проявления аспергиллезной и псевдомонадной инфекции, признаки лекарственного гепатита. Вместе с тем, тщательное соблюдение протоколов иммуносупрессивной терапии, применение стандартизированных схем профилактики инфекционных и гастроэнтерологических осложнений, ежедневное мониторирование рентгенологических и лабораторных показателей позволило избежать дальнейшего развития уже выявленных нарушений, а также предупредить другие послеоперационные проблемы.

Помимо этого, имели место проявления, обусловленные операционной травмой: гиперэкссудация плевральной жидкости, постгеморрагическая анемия и гипопротеинемия. Так до 10-ых суток послеоперационного периода по дренажам выделялось до 800–900 мл прозрачного отделяемого. Темп поступления жидкости значительно снизился, а затем прекратился только на 12–13-е сутки. Потери по плевральным дренажам и негативное действие иммуносупрессоров обусловили развитие гипопротеинемии и гипоальбуминемии. Белковая диета и инфузии 20% раствора альбумина позволили в кратчайшие сроки скомпенсировать снижение уровня белка крови.

Коррекция постгеморрагической анемии и восполнение дефицита железа проводились переливанием двух доз «отмытых» эритроцитов в раннем послеоперационном периоде и приемом препарата железа Сорбифер дурулес 2–3 таблетки в сутки. К 43-му послеоперационному дню уровень гемоглобина достиг 115 г/л.

Помимо всех терапевтических мероприятий, пациентку ежедневно осматривали хирурги, проводились перевязки. Ввиду выраженной гиперэкссудации ретростернальный дренаж удален на 8-е сутки, а дренажи из плевральных полостей — на 13-е сутки. Операционная рана зажила первичным натяжением. Швы сняты на 15-й день после операции. Хирургических осложнений не наблюдалось.

13.09.2006 г. больная была выписана из стационара в удовлетворительном состоянии и уехала в Москву.

Контрольное обследование, проведенное накануне перед выпиской пациентки, продемонстрировало нормализацию параметров функции дыхания после трансплантации. Отмечено выраженное снижение одышки, улучшение качества жизни больной, прирост $ОФВ_1$ на 80%, увеличение дистанции 6-минутной ходьбы на 200 м от исходного значения до операции. При гистологическом исследовании материалов чрезбронхиальной биопсии, выполненной 12.09.2006 г., признаков отторжения не определялось. Компьютерная томография (рис. 10) показала отсутствие в легких инфильтративных или очаговых изменений. При исследовании показателей газового состава крови основные значения оказались в пределах нормы (P_{O_2} — 85,0 мм рт. ст., P_{CO_2} — 41,5 мм рт. ст., pH 7,47, $satO_2$ 97%). Дальнейшее наблюдение за больной на протяжении 5 мес после операции свидетельствует о ее высокой толерантности к физической нагрузке, сохранении дыхательной функции в пределах нормы.

В заключение считаем необходимым подчеркнуть, что трансплантация легких в настоящее время стала реальностью. Этот вид высокотехнологических оперативных вмешательств должен рассматриваться в нашей стране как один из основных методов лечения больных с терминальной недостаточностью. Только комплексный подход к ведению реципиентов, многокомпонентная иммуносупрессивная терапия, профилактика инфекционных осложнений позволяют свести к

минимуму риск реакции отторжения в пересаженном органе, предотвратить развитие инфекций. Качество жизни и функциональные показатели реципиентов значительно улучшаются уже в первые месяцы после трансплантации, чего невозможно добиться ни при каких других методах лечения этой тяжелой категории больных.

БИБЛИОГРАФИЧЕСКИЙ СПИСОК

1. Демихов В.П. Методика пересадки легкого в эксперименте // Бюлл. экспер. биологии и медицины.—1950.—№ 10.—С. 246–247.
2. Демихов В.П. Пересадка жизненно важных органов в эксперименте.—М.: Медгиз, 1960.—155 с.
3. Левашев Ю.Н., Яблонский П.К., Кузнецов И.М. Трансплантация изолированного легкого // Вестн. хир.—1991.—№ 2.—С. 142–144.
4. Симбирцев С.А., Беляков Н.А., Ливчак М.Я. Изолированное легкое.—Л.: Медицина, 1983.—224 с.
5. Hardy J.D., Webb W.R., Dalton M.L., Walker G.R. Lung homotransplantation in man // JAMA.—1963.—Vol. 186, № 21.—P. 1065–1074.
6. Miyoshi S., Mochiziki Y., Nagai S. et al. Physiological aspects in human lung transplantation // Ann.Thorac. Cardiovasc.Surg.—2005.—Vol. 11, № 2.—P. 73–79.
7. Toronto Lung Transplantation Group. Unilateral lung transplantation for pulmonary fibrosis // N. Engl. J. Med.—1986.—Vol. 314.—P. 1140–1155.

Поступила в редакцию 29.12.2006 г.

P.K.Yablonsky, A.G.Chuchalin, Zh.Massard, A.A.Boyarkin, S.N.Avdeev, V.G.Pishchik, T.A.Stepanenko, G.V.Nikolaev, T.A.Filippova, Dz.M.Merzhoeva, M.F.Sorokin, A.V.Nefedov, A.R.Kozak, M.A.Atyukov, I.N.Gorchakova, I.I.Kasherininova, N.N.Klimko, S.A.Rukavishinikova, T.A.Akhmedov, M.V.Samsonova, A.S.Berkos, I.S.Figurin

THE FIRST SUCCESSFUL BILATERAL LUNG TRANSPLANTATION IN RUSSIA

Lung transplantation is one of the most difficult fields of contemporary transplantology. The operation was performed on a 53-year-old female who had been suffering from terminal stage COPD. The period of cold ischemia for the right and left lung was 1 hour 30 minutes and 2 hours 25 minutes respectively. The total operation time was 4 hours and 40 minutes. There were no surgical complications. There were no signs of transplant rejection 6 weeks after the operation. The considerable decrease in dispnea and increase in quality of life were registered during the follow-up. FEV1 was increased by 80% and 6 minute walk test distance was increased by 200 meters.