УДК 616.25-003.219:618.14

КАТАМЕНИАЛЬНЫЙ ПНЕВМОТОРАКС. ОСНОВНЫЕ ХАРАКТЕРИСТИКИ ЗАБОЛЕВАНИЯ НА ОСНОВАНИИ ОБЗОРА ЛИТЕРАТУРЫ

[1] А. Д. Оборнев, [1,3] В. Г. Пищик, [2] М. А. Атюков, [3] П. К. Яблонский

[1]ФГБУЗ «Клиническая больница № 122 имени Л. Г. Соколова Федерального медико-биологического агентства»

[2]СПб ГБУЗ «Городская многопрофильная больница № 2»

[3]ФГБУ ВПО Санкт-Петербургский государственный университет

[1] A. D. Obornev, [1] V. G. Pischik, [2] M. A. Atyukov, [3] P. K. Yablonsky

CATAMENIAL PNEUMOTHORAX: A REVIEW OF THE CONTEMPORARY LITERATURE

[1]Sokolov' Hospital № 122 of the Federal Medical and Biological Agency

[2]Saint Petersburg Municipal Hospital № 2

[3]Saint Petersburg State University

РЕФЕРАТ. Несмотря на 50-летнюю историю изучения катамениального пневмоторакса, множество вопросов остаются неизученными вследствие малой распространенности и неверной диагностики этого заболевания. Лечение катамениального пневмоторакса и предотвращение его рецидивов – еще менее изученная проблема.

В работе представлен обзор современной литературы, рассматривающей особенности клинической картины, основные теории патогенеза, особенности диагностики и хирургического лечения эндометриоз-ассоциированного пневмоторакса.

Наиболее характерными признаками этого заболевания являются правосторонняя его локализация, возраст пациенток – от 40 до 50 лет, а также наличие эндометриоза различной локализации в анамнезе. Тактика лечения должна зависеть от возраста пациентки и ее желания забеременеть, частоты рецидивов, а также выраженности симптомов и их опасности для жизни. Сочетание гормональной терапии, резекции диафрагмы и плевродеза на сегодняшний день обеспечивает наиболее оптимальный противорецидивный эффект.

КЛЮЧЕВЫЕ СЛОВА: катамениальный пневмоторакс, внутригрудной эндометриоз, видеоторакоскопия, диафрагма, пневмоторакс, плевродез.

SUMMARY. Endometriosis-associated pneumothorax is considered a rare disease. Large single-centre studies started to appear in XXI century. This study is a meta-analysis of the data, presented in the contemporary literature.

Endometriosis-associated pneumothorax is an important cause of secondary spontaneous pneumothorax, up to 34% in women of reproductive age. It usually affects right hemithorax in elder patients of 40–50 years with endometriosis in anamnesis.

Diaphragmatic fenestrations are specific sign of EAP. Direct visual examination of the pleural cavity is inevitable for early diagnosis.

Surgical treatment of EAP is still characterized by more complications and more frequent recurrences than other forms of spontaneous pneumothorax.

Postoperative hormonal treatment significantly improves the results of operative treatment, providing time for pleurodesis.

KEY WORDS: catamenial pneumothorax, thoracic endometriosis, videothoracoscopy, diaphragm, pneumothorax, pleurodesis.

Спонтанный пневмоторакс у женщин встречается существенно реже, чем у мужчин, составляя, по данным различных авторов, от 7,7 до 20% случаев (Nakamura H. et al., 1986). При этом среди причин пневмоторакса у женщин, помимо буллезной эмфиземы и лимфангиолейомиоматоза, описывают торакальный эндометриоз.

В 1972 году G. Lillington и соавт. предложили термин «катамениальный» (от греч. – «ежемесячный») для обозначения особой формы спонтанного пневмоторакса на фоне эндометриоза, склонного к множественным рецидивам и развивающегося в перименструальный период (Lillington G. et al., 1972). На сегодняшний день все чаще используется термин «эндометриоз-ассоциированный пневмоторакс», поскольку признано, что катамениальный пневмоторакс является самым частым признаком синдрома эндометриоза плевральной полости (Bobbio A. et al., 2011; Veeraswamy A. et al., 2010; Nezhat C., 2010).

Несмотря на 50-летнюю историю данного заболевания, множество вопросов остаются неизученными вследствие малой распространенности и неверной диагностики катамениального пневмоторакса. До сих пор встречаются противоречивые данные о встречаемости этого заболевания, времени его развития относительно менструаций. Наиболее дискутируемыми остаются вопросы патогенеза КП. При этом исследований, изучающих различные теории патогенеза синдрома тора-

кального эндометриоза и, в частности катамениального пневмоторакса, практически не проводится. Лечение катамениального пневмоторакса и предотвращение его рецидивов – еще менее изученная проблема. И хотя консервативное лечение эндометриоза рекомендуется абсолютным большинством авторов, подходы к хирургической составляющей остаются весьма разнообразными: от простого дренирования до резекции диафрагмы и плеврэктомии (Nezhat C. et al., 2014; Baysungur V. et al., 2011; Korom S. et al., 2004). Суммируя изложенное, можно констатировать, что эндометриоз-ассоциированный пневмоторакс является одним из наименее изученных заболеваний в современной торакальной хирургии как с точки зрения его патогенеза и распространенности, так и с позиции диагностики и лечения (Elia S. et al., 2015; Visuoli A. N. et al., 2012; Attaran S. et al., 2013; Athwal P. et al., 2013).

Частота и характерные особенности катамениального пневмоторакса

Впервые связь эндометриоза и рецидивирующего пневмоторакса у женщин отмечена C. R. Maurer в 1958 году (Maurer C. R. et al., 1958). Ранее предполагалось, что встречается это заболевание крайне редко. Так, по данным H. Nakamura et al. (1986), проведших большое исследование этиологии пневмоторакса у женщин (664 случая пневмоторакса у женщин, 223 случая вторичного пневмоторакса), катамениальный характер данной патологии отмечался только в 6 случаях (2,8%). Однако современные исследования показали, что частота катамениального пневмоторакса несравнимо выше. Так, по сообщению M. Alifano (2007), имеющего наиболее обширный опыт лечения данной патологии, из наблюдавшихся 114 женщин у 28 был установлен диагноз катамениального пневмоторакса, что составило 24,6%. В то же время в работе A. C. Leong, A. S. Coonar (2006) в период с 1999 по 2003 год выявлены лишь 4 случая катамениального пневмоторакса. A. P. Ciriaco с 1993 по 2008 год выявлено 10 случаев катамениального пневмоторакса (Ciriaco P. et al., 2008). В статье О. В. Воскресенского и соавт. (2014) приведены только 2 случая катамениального пневмоторакса.

Катамениальный пневмоторакс обладает рядом особенностей. Так, правосторонняя локализация встречается в 91,5% случаев (Korom S., Canyurt H. 2004), или даже в 95–99% случаев (Alifano M. et al., 2007; Shearin R., Norman H., 1974; Grevy C., Andersen H., 1987, Nakamura H. et al., 1986), тогда как при первичном спонтанном пневмотораксе правосторонняя локализация выявляется не более чем в 55%. Описаны лишь единичные случаи левосторонней локализации катамениального пневмоторакса (Bobbio A. et al., 2011). Катамениальный пневмоторакс имеет рецидивирующий характер – в среднем женщины переносят около 5 рецидивов до установления диагноза (Alifano M. et al., 2003). При этом рецидивы зачастую остаются незамеченными ввиду малого количества воздуха, попавшего в плевральную полость. С этим же связана и невыраженная клиническая картина, часто нехарактерная для эпизодов спонтанного пневмоторакса. Таким образом, многие женщины просто не обращаются к врачу по поводу возникших у них симптомов.

К особенностям катамениального пневмоторакса следует отнести возраст пациенток. Так, во многих исследованиях подчеркивается, что катамениальный пневмоторакс развивается у женщин старше 40 лет (Lillington G. et al., 1972; Schoenfeld A. et al., 1986; Carther E., Ettensohn D., 1990; Slasky R. S. et al., 1982). Но по более поздним данным, описаны случаи развития катамениального пневмоторакса и в 13-летнем возрасте (Inoue T. et al., 2015).

Сам термин «катамениальный» также является дискутабельным, так как пневмоторакс при эндометриозе грудной клетки может развиваться и вне связи с менструациями, как показал M. Marshall (2005) в своем исследовании, где из 8 случаев катамениального пневмоторакса лишь в одном случае эпизод развился через 4 дня после начала месячных. Также M. Alifano и соавт. (2007) сообщают, что из 86 женщин со спонтанным пневмотораксом, не связанным с менструацией, у 11 выявлены следы эндометриоза плевральной полости. В то же время из 28 пациенток, у которых заболевание развилось в перименструальный период, только у 18 были обнаружены признаки внутригрудного эндометриоза.

Патогенез катамениального пневмоторакса

Патогенез катамениального пневмоторакса до сих пор не изучен. Первым предположением было совпадение развития пневмоторакса с менструациями (Mayo P. et al., 1963). Однако при накоплении материала эта теория стала представлять лишь исторический интерес.

Торакальный эндометриоз считается чрезвычайно редким состоянием, данные о нем представлены в основном небольшими ретроспективными исследованиями и описаниями клинических случаев. L. T. Hibbard и W. R. Schumann (1981) обнаружили его в 30% наблюдений. В более поздних исследованиях доля торакального эндометриоза увеличилась и составила 30–50% (Blanco S., Hernando F., 1997; Shiraishi T. et al., 1991; Van Schill P., Sven R., 1996). Наиболее значительное исследование включает 110 случаев торакального эндометриоза (Joseph J., Sahn S., 1996). Однако в более новой работе A. N. Visouli et al. (2012) из 5 случаев катамениального пневмоторакса ни в одном не было обнаружено гистологических признаков эндометриоза плевральной полости.

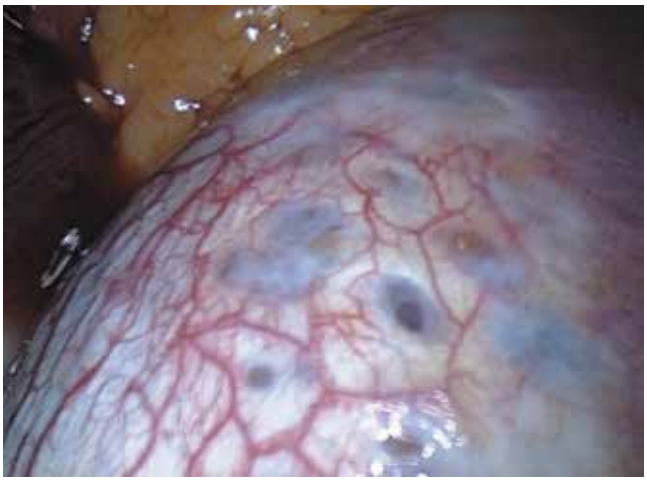

Рис. 1. Участок диафрагмы с перфорациями. Через перфорации видна ткань печени (собственное наблюдение)

Рис. 2. Эндометриоидный имплант на поверхности диафрагмы (собственное наблюдение)

Эндометриоз легких как проявление торакального эндометриоза описан достаточно давно. Так, в работе T. Jelihovsky (1968) приводится описание 6 случаев поражения легких эндометриозом, при этом в 2 случаях у пациентов имелось легочное кровотечение, в 1 – рецидивирующий пневмоторакс и в 3 – бессимптомное затенение в легком.

При выполнении операции или диагностической торакоскопии женщинам с КП обнаруживается ряд характерных патологических изменений в плевральной полости. Наиболее часто наблюдаются фенестрации диафрагмы – отверстия размерами до 5 мм в диаметре в сухожильном центре правого купола диафрагмы (рис. 1), иногда дефекты могут наблюдаться и в мышечной части (Visouli A. N. et al., 2014). Описывают и дефекты до 5 см (Rakotovao H. et al., 2007; Bobbio A. et al., 2007; Triponez F. et al., 2010), через которые в плевральную полость может пролабировать часть печени или толстая кишка. Иногда на поверхности диафрагмы можно обнаружить темные округлые очаги диаметром около 0,5–1 см, которые в литературе описывают как очаги эктопии эндометрия (рис. 2). Также встречаются рубцы диафрагмы и напластования фибрина, что можно расценить как закрытые дефекты.

Другими находками являются эндометриоидные очаги на париетальной или висцеральной плевре. По данным S. Korom, H. Canyurt (2004), эндометриоз плевры встречается в 29,6% случаев. T. Piekert, J. Delmar (2005) сообщают, что очаги эктопированного эндометрия были найдены в 23–35% случаев. Наличие таких очагов чаще связывают с развитием катамениального гемоторакса.

Иногда никаких изменений в плевральной полости найти не удается. Так, S. Korom, H. Canyurt (2004) не обнаружили патологических изменений в плевральной полости в 8,5% случаев.

Отдельно необходимо отметить затруднения при гистологической верификации эндометриоидной ткани в обнаруженных патологических изменениях. Формирование перфораций эндометриоидной тканью подтверждается обнаружением в краях дефектов следов эндометрия (Nezhat C. et al., 1998; Alifano M. et al., 2007), при этом использование иммуногистохимических методов существенно облегчило процесс поиска эндометриоидной ткани вокруг перфораций.

Согласно наиболее распространенной теории патогенеза катамениального пневмоторакса, воздух проникает в брюшную полость через половые пути женщины во время менструаций, а затем через перфорации в диафрагме в плевральную полость. Наличие патологического сообщения между плевральной полостью и полостью брюшины предопределяет возможность миграции газа и жидкости между ними, что возможно при многих заболеваниях. Эти состояния были объединены P. A. Kirschner в синдром «порозной диафрагмы» (Kirschner P. A. et al., 1998).

M. A. Meyers (1973) доказал, что ток жидкости по правому боковому каналу проходит быстрее, чем по более узкому левому каналу. Печень в данном случае играет роль «поршня», движения которого при дыхании присасывают клетки эндометрия, которые попадают в надпеченочное пространство и имплантируются в сухожильный центр или в мышечную часть диафрагмы (Carmignani P. C. et al., 2003).

В исследовании M. Ceccaroni et al. (2012) отмечено, что при лапароскопии у женщин с тазовым эндометриозом импланты на диафрагме обнаружены у 46 из 3008 женщин, при этом в 69,6% случаев импланты были множественными, правый купол диафрагмы вовлекался в 86,9% случаев и в 2,2% поражение было выявлено как справа, так и слева.

Косвенным подтверждением этой теории может служить то, что дефекты в диафрагме часто сочетаются с плевральными очагами эктопированного эндометрия, в то время как плевральные очаги эктопии без дефектов встречаются крайне редко (Alifano M. et al., 2007).

Диагностика катамениального пневмоторакса

Клинически катамениальный пневмоторакс мало чем отличается от других видов спонтанного пневмоторакса. По данным M. Alifano, 79% женщин с катамениальным пневмотораксом жалуются на сухой кашель, 72% – на одышку, у 61% женщин отмечалась боль на стороне пневмоторакса, у 67% – распространенная боль в области спины, при этом иррадиация в правое плечо наблюдалась в 55% случаев. 36% женщин жаловались на тошноту. Кроме того, в 5% случаев катамениальный пневмоторакс протекает бессимптомно (Alifano M. et al., 2003). Часто появлению жалоб предшествует физическая нагрузка. Особенным для катамениального пневмоторакса считается появление симптомов после полового акта (Carther E., Ettensohn D., 1990).

Рентгенография грудной клетки и компьютерная томография не позволяют выявить специфические для катамениального пневмоторакса признаки. Магнитно-резонансную томографию чаще относят к методам, способным помочь диагностировать катамениальный генез пневмоторакса. Описаны случаи находок образований в плевральной полости при проведении МРТ, которые при последующей торакоскопии оказывались эндометриоидными имплантами (рис. 3). Также описан регресс найденных образований при лечении эндометриоза у женщин с рецидивирующим катамениальным пневмотораксом (Picozzi G., Beccani D., 2007). По данным ряда авторов (Chatra P. S., 2012; Rousset C. et al., 2014), МРТ существенно превосходит МСКТ в степени визуализации эндометриоидных имплантов ввиду наличия в них крови (Marchiori E. et al., 2012). Также можно отметить изменения этих участков в период менструаций, выражающиеся в увеличении размера имплантов и интенсивности их сигнала в отличие от межменструального периода.

Лабораторные методы диагностики эндометриоз-ассоциированного пневмоторакса на основе оценки уровня CA-125 в плазме крови не получили распространения ввиду недостаточной специфичности и чувствительности (Bagan P. et al., 2008; Visouli A. N. et al., 2012; 2014; Santulli P. et al., 2015). Существенно расширить диагностические возможности может проведение диагностической торакоскопии. Этот достаточно малоинвазивный метод может помочь четко осмотреть поверхность легкого и купол диафрагмы при отсутствии выраженных плевральных сращений. К тому же в точке введения торакоскопа достаточно удобно проводить дренирование плевральной полости. Диагностическая торакоскопия заканчивается установкой плеврального дренажа в точке прокола грудной стенки. Однако данный метод не получил широкого распространения в западных странах.

Лечение катамениального пневмоторакса

Подходы к лечению катамениального пневмоторакса и результаты этого лечения до сих пор весьма дискутабельны. Так, по мнению ряда ав-

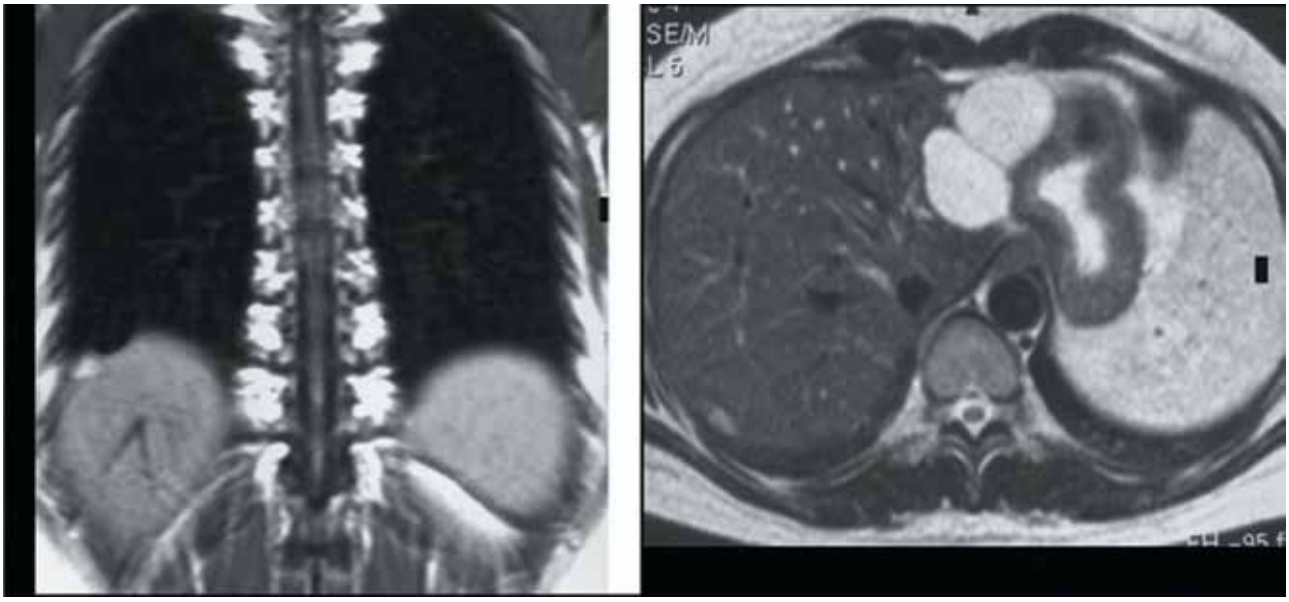

Рис. 3. МР-изображение эндометриоидных имплантов (Marchiori E. et al., 2012)

торов, если пневмоторакс занимает менее 20% объема гемиторакса, можно ограничиться лишь назначением гормональных препаратов (Carther E., Ettensohn D., 1990). Комбинированные оральные контрацептивы могут назначаться как циклически (21 таблетка с действующим веществом и 7 таблеток плацебо), так и постоянно (без плацебо). Однако полностью исключить рецидивы на фоне гормональной терапии не удавалось (Schoenfeld A. et al., 1986; Muller N. L., Nelems B., 1986; Van Schill P., Sven R., 1996). В последние годы популярность приобрели аналоги гонадотропин-рилизинг гормона. Эти препараты вызывают уменьшение секреции фолликулостимулирующего и лютеинизирующего гормонов. Развивающаяся гипоэстрогения приводит к атрофии эндометрия и аменорее. Препараты обладают дозазависимыми побочными эффектами: сухость слизистых, остеопороз, приливы, бессонница. Есть сообщения об отсутствии рецидивов после назначения этих препаратов (Slabbynck H., Muriel L., 1991).

Показаниями к хирургическому лечению считаются: неэффективность гормональной терапии, побочные эффекты или рецидив после окончания лечения (Augoulea A. et al., 2008).

Одним из наиболее старых хирургических методов, предложенных для лечения КП, является перевязка маточных труб, однако применение данного метода крайне ограничено. Использование его возможно лишь при наличии перфораций в диафрагме, подтвержденных лапароскопически, и у женщин, не имеющих репродуктивных планов. Кроме того, данный метод не предотвращает рецидивов (Ziedalski T. M. et al., 2004). Их развитие в таких случаях связано с плевральной локализацией очагов эндометрия (Sakamoto K., 2003). С развитием видеоторакоскопии результаты лечения значительно улучшились. Видеоторакоскопия позволяет ушить дефекты диафрагмы, предварительно выполнив биопсию измененных участков или резекцию измененных частей легкого сшивающими аппаратами, а также выполнить резекцию измененного участка диафрагмы на всю толщину. Также применение видеоторакоскопии позволяет выполнить более тщательную ревизию плевральной полости, чем это возможно из мини-торакотомного доступа (Roth T., Alifano M., 2002; Rahman M. et al., 2009). Тщательное удаление всех очагов эндометриоза способствует более длительному безрецидивному течению (Nezhat C. et al., 2014). Наиболее серьезным осложнением резекции диафрагмы является послеоперационная грыжа при несостоятельности швов, что требует повторных оперативных вмешательств (Nezhat C. et al., 2012; Rousset C. et al., 2014). Необходимым элементом операции является создание плевродеза, чаще всего с помощью плеврэктомии или абразии плевры. Создание плотного сращения между грудной стенкой и висцеральной плеврой является признанным методом, предотвращающим рецидив пневмоторакса. По мнению некоторых авторов, плевродез является приоритетной задачей в лечении КП, а консервативное лечение стоит лишь на втором месте (Tsunezuka Y. et al., 2006; Joseph J., Sahn S., 1996; Papalardo E. et al., 2007; Visouli A. N. et al., 2012). Касательно методов индукции плевродеза те же авторы предлагают использовать инсуфляцию талька или введение раствора тетрациклина. Здесь необходимо отметить, что применение талька ограничено ввиду его канцерогенности (Tsunezuka Y. et al., 2006). К тому же частота рецидивов после талькового плевродеза составляет 7% (Marshall M., Ahmed Z., 2005). Абразия плевры в совокупности с ушиванием дефектов диафрагмы также не может в достаточной мере обеспечить противорецидивный эффект, так как есть сообщения о рецидивах пневмоторакса через 3 месяца после операции (Fonseca P. et al., 1998).

Относительно применения только плеврэктомии существует мнение J. Joseph, S. Sahn (1996), что она не устраняет микроскопических эндометриоидных имплантов в плевральной полости, что может вести к рецидивам заболевания. По данным некоторых исследователей, рецидивы у пациенток, оперированных в объеме плеврэктомии или абразии плевры, происходили практически в 100% случаев (Bagan P. et al., 2003; Celik B., Gurz S., 2013). Однако и без выполнения плеврэктомии рецидивы в послеоперационном периоде описаны даже после 4 месяцев гормонального лечения (Yasui S. et al., 2003).

Заключение

Несмотря на относительно небольшое количество научных работ, посвященных эндометриоз-ассоциированному пневмотораксу, различие данных о его встречаемости, стертости клинической картины, наиболее характерными признаками этого заболевания являются правосторонняя его локализация, возраст пациенток – от 40 до 50 лет, а также наличие эндометриоза различной локализации в анамнезе.

В диагностике заболевания наиболее важную роль играют методики прямой визуализации плевральной полости.

Тактика лечения должна зависеть от возраста пациентки и ее желания забеременеть, частоты рецидивов, а также выраженности симптомов и их опасности для жизни.

Сочетание гормональной терапии, резекции диафрагмы и плевродеза на сегодняшний день обеспечивает наиболее оптимальный противорецидивный эффект при лечении этого необычного заболевания.

ЛИТЕРАТУРА

1. Иванов Н. С. К вопросу об аденомиомах матки. – СПб., 1897. – 86 с.
2. Торакальный эндометриоз и катамениальный пневмоторакс / О. В. Воскресенский, А. Н. Смоляр, М. М. Дамиров [и др.] // Хирургия. – 2014. – № 10. – С. 4–9.
3. A Case of Catamenial Pneumothorax Treated by Video Assisted Thoracoscopic Surgery / S. Yasui, Y. Taniguchi, Y. Suzuki [et al.] // YonagoActamedica. – 2003. – Vol. 46. – P. 25–28.
4. A case of multisystem endometriosis / P. Athwal, K. Patel, C. Hassani [et al.] // J. Radiol. Case Rep. – 2013. – Vol. 7. – P. 1–6.
5. Alifano M. Catamenial and Noncatamenial, Endometriosis-related or Nonendometriosis-related Pneumothorax Referred for Surgery // Am. J. Respir. Crit. Care Med. – 2007. – Vol. 176. – P. 1048–1053.
6. Alifano M. Catamenial Pneumothorax. A prospective Study // Chest. – 2003. – Vol. 124. – N 3. – P. 1004–1008.
7. Augoulea A., Lambrinoudaki I., Christodoulakos G. Thoracic endometriosis syndrome // Respiration. – 2008. – Vol. 75. – P. 113–119.
8. Bobbio A. Thoracic endometriosis and catamenial pneumothorax // EurRespir Mon. – 2011. – Vol. 54. – P. 265–281.
9. Carther E., Ettensohn D. Catamenial pneumothorax // Chest. – 1990. – Vol. 98, N 3. – P. 713–716.
10. Catamenial pneumothorax / A. N. Visouli, P. Zarogoulidis, I. Kougioumtzi [et al.] // J. Thor. Dis. – 2014. – Vol. 6 (S4). – P. 448–460.
11. Catamenial pneumothorax due to solitary localization of diaphragmatic endometriosis / S. Elia, L. De Felice, D. Varvaras [et al.] // Intern. Journ. Surg. Case Report. – 2015. – Vol. 12. – P. 19–22.
12. Catamenial pneumothorax: a rare entity? Report of 5 casesand review of the literature / A. N. Visouli, K. Darwiche, A. Mpakas [et al.] // J. Thorac. Dis. – 2012. – Vol. 4. – P. 17–31.
13. Chatra P. S. Thoracic endometriosis: a case report // J. Radiol. Case rep. – 2012. – Vol. 6. – P. 25–30.
14. Diaphragmatic laceration, partial liver herniation and catamenial pneumothorax / A. Bobbio, P. Carbognani, L. Ampollini [et al.] // Asian. Cardiovasc. Thorac. Ann. – 2007. – Vol. 15. – P. 249–251.
15. Endometriosis-related spontaneous diaphragmatic rupture // Interact. Cardiovasc. Thorac. Surg. – 2010. – Vol. 11. – P. 485–487.
16. Extragenital endometriosis / A. Veeraswamy, M. Lewis, A. Mann [et al.] // Clin. Obstet. Gynecol. – 2010. – Vol. 53. – P. 449–466.
17. Fonseca P. Catamenial pneumothorax: A multifactoral Etiology // Journ. Thorac. Cardiovasc. Surg. – 1998. – Vol. 116, N 5. – P. 872–873.
18. Grevy C., Andersen H. Catamenial Pneumothorax // Thorac. Cardiovasc. Surgeon. – 1987. – Vol. 35. – P. 238–239.
19. Intraperitoneal cancer dissemination: machanisms of the patterns of spread / P. C. Carmignani, A. S. Tessa, C. M. Bromley [et al.] // Cancer. Metastasis. Rev. – 2003. – Vol. 22. – P. 465–472.
20. Joseph J., Sahn S. Thoracic Endometriosis Syndrome: New Observations from an Analysis of 110 Cases // Am. Journ. Med. – 1996. – Vol. 100. – P. 164–170.
21. Juvenile catamenial pneumothorax: institutional report and review / T. Inoue, M. Chida, H. Inaba [et al.] // J. Cardiothor. Surg. – 2015. – Vol. 10. – P. 83.
22. Kirschner P. A. Porous diaphragm syndromes // Chest Surg. Clin. North Am. – 1998. – Vol. 8. – P. 449–472.
23. Korom S., Canyurt H. Catamenial pneumothorax revisited: Clinical approach and systematic review of the literature // Journ. Thorac. Cardiovasc. Surg. – 2004. – Vol. 128, N 4. – P. 502–508.
24. Leong A. C., Coonar A. S., Lang-Lazdunski L. Catamenial pneumothorax: surgical repair of the diaphragm and hormone treatment // Ann. Royal CollSurgEngl. – 2006. – Vol. 88, N 6. – P. 547–549.
25. Lillington G. Catamenial pneumothorax // JAMA. – 1972. – Vol. 219. – P. 1328–1332.
26. Marshall M., Ahmed Z. Catamenial pneumothorax: optimal hormonal and surgical management // European Journal of Cardio-thoracic Surgery. – 2005. – Vol. 27. – P. 662–666.
27. Maurer C. R., Schaal J. A., Mendez F. L. Jr. Chronic recurrent spontaneous pneumothorax due to endometriosis of the diaphragm // JAMA. – 1958. – Vol. 168. – P. 2013–2014.
28. Meyers M. A. Distribution of intra-abdominal malignant seeding: dependency on dynamics of flow of ascitic fluid // Am. J. Roentgenol. Radium. Ther. Nucl. Med. – 1973. – Vol. 119. – P. 198–206.
29. Muller N. L., Nelems B. Postcoital catamenial pneumothorax. Report of a case not associated with endometriosis and successfully treated with tubal ligation // Am. Rev. Respir. Dis. – 1986. – Vol. 134. – P. 803–804.
30. Multidisciplinaty treatment for thoracic and abdominopelvic endometriosis / C. Nezhat, J. Main, C. Paka [et al.] // JSLS. – 2014. – Vol. 18. – P. 1–7.
31. Nakamura H. Epidemiology of Spontaneous Pneumothorax in Women // Chest. – 1986. – Vol. 89, N 3. – P. 378–382.
32. Nezhat C., Nicoll L. M., Bhagan L. Endometriosis of the Diaphragm: four cases treated with a combination of laparoscopy and thoracoscopy // J. Minim. Invasive Gynecol. – 2009. – Vol. 16. – P. 573–580.
33. Peikert T., Delmar J. Catamenial Pneumothorax // Mayo Clin. Proc. – 2005. – Vol. 80. – P. 677–680.

34. Pericardial, pleural and diaphragmatic endometriosis in association with pelvic peritoneal and bowel endometriosis: a case reportand review of the literature / M. Ceccaroni, G. Roviglioni, P. Rosenberg [et al.] // Videosurgery and Other Miniinvasive Techniques. – 2012. – Vol. 7, N 2. – P. 122–131.

35. Picozzi G., Beccani D. MRI features of pleural endometriosis after Catamenial pneumothorax // Thorax. – 2007. – Vol. 62. – P. 744.

36. Pleural endometriosis and recurrent pneumothorax: the role of magnetic resonance imaging / E. Marchiori, G. Zanetti, P. P. Rafful [et al.] // Ann. Thorac. Surg. – 2012. – Vol. 93. – P. 696–697.

37. Pleural endometriosis: findings on magnetic resonance imaging / E. Marchiori, G. Zanetti, R. S. Rodrigues [et al.] // J. Bras. Pneumol. – 2012. –Vol. 38. – P. 797–802.

38. Rahman M., Szafranek A., Ahmed Y. Catamenial pneumothorax: lessons learned and literature review // Kardiochirurgiai Torakochirurgia Polska. – 2009. – Vol. 6, N 1. – P. 73–76.

39. Rakotovao H. Right-sided recurring catamenial pneumothorax complicated by a diaphragmatic hernia // Revue Tropicale de Chirurgie. – 2007. – N 1. – P. 48–49.

40. Recurrent catamenial pneumothorax caused by diaphragmatic fenestration / B. Celik, S. Gurz [et al.] // Resp. Care. – 2013. – Vol. 58, N 12. – P. 168–171.

41. Recurrent pneumothorax, diagnosed as catamenial after videothoracoscopic examination of the pleural cavity / V. Baysungur, C. Tezel, E. Okur [et al.] // Surg. Laparosc. Endosc. Percutan. Tech. – 2011. – Vol. 21. – P. 81–83.

42. Roth T., Alifano M. Catamenial pneumothorax: Chest X-Ray sign and Thoracoscopic Treatment // Ann. Thorac. Surg. – 2002. – Vol. 74. – P. 563–565.

43. Sakamoto K., Ohmori T., Takei H. Catamenial pneumothorax caused by endometriosis in the visceral pleura // Ann. Thorac. Surg. – 2003. – Vol. 76. – P. 290–291.

44. Schoenfeld A., Ziv E., Ovadia J. Catamenial pneumothorax: a literature rewiew and a report of an unusual case // Obstetrics Gynecology Surgery. – 1986. – Vol. 41. – P. 20–24.

45. Shearin R., Norman H. Recurrent Spontaneous Pneumothorax Concurrent with Menses // Mayo Clin. Proc. – 1974. – Vol. 49. – P. 98–101.

46. Shiraishi T. Catemenial pneumothorax: report of a case and review of the Japanese and non-Japanese literature // Thorac. Cardiovasc. Surgeon. – 1991. – Vol. 39. – P. 304–307.

47. Slabbynck H., Muriel L. Recurring Catamenial Pneumothorax Treated with Gn-RH Analogue // Chest. – 1991. – Vol. 100, N 3. – P. 851–852.

48. Slasky R. S., Siewers R. D., Lecky J. W. Catamenial pneumothorax: the roles of diaphragmatic defects and endometriosis // Am. Journ. Reprod. – 1982. – Vol. 138. – P. 639–643.

49. Surgical treatment of catamenial pneumothorax: a single centre experience / P. Ciriaco, G. Negri, L. Libretti [et al.] // Interact. Cardiovasc. Thorac. Surg. – 2009. – Vol. 8, N 3. – P. 349–352.

50. Thoracic endometriosis syndrome: CT and MRI features / P. Rousset, C. Rousset-Jablonski, M. Alifano [et al.] // Clin. Radiol. – 2014. – Vol. 69. – P. 323–330.

51. Tsunezuka Y. Thoracoscopic Findings and Surgical Management of Catamenial Hemopneumothorax / F. Triponez, M. Alifano, A. Bobbio [et al.] // Ann. Thorac. Cardiovasc. Surg. – 2006. – Vol. 12, N 3. – P. 197–199.

52. Van Schil P. , Sven R. Catamenial Pneumothorax Caused by Thoracic Endometriosis // Ann. Thorac. Surg. – 1996. – Vol. 62. – P. 585–586.

53. Videothoracoscopic repair of diaphragm and pleurectomy / abrasion in patients with catamenial pneumothorax. A 9-year experience / S. Attaran, A. Bille, W. Karenovics [et a.] // Chest. – 2013. – Vol. 143. – P. 1066–1069.

54. Ziedalski T. M., Sankaranarayanan V., Chitkara R. K. Thoracic endometriosis: a case report and literature review // J. Thorac. Cardiovasc. Surg. – 2004. – Vol. 127. – P. 1513–1514.