УДК 616.25-006.3.03

ГИГАНТСКИЕ СОЛИТАРНЫЕ ФИБРОЗНЫЕ ОПУХОЛИ ПЛЕВРЫ: ОБЗОР ЛИТЕРАТУРЫ И СОБСТВЕННЫЙ ОПЫТ

В. Г. Пищик, А. Д. Оборнев, Е. И. Зинченко, Н. Р. Ширинбеков

ФГБУЗ «Клиническая больница № 122 имени Л. Г. Соколова Федерального медико-биологического агентства»

V. G. Pishchik, A. D. Obornev, E. I. Zinchenko, N. R. Shirinbekov

GIANT SOLITARY FIBROUS TUMORS OF THE PLEURA: REVIEW OF THE LITERATURE AND CLINICAL CASES.

Sokolov´ Hospital N 122 of the Federal Medical and Biological Agency

РЕФЕРАТ. Солитарные фиброзные опухоли плевры – это группа достаточно редко встречающихся опухолей мезенхимального происхождения, преимущественно доброкачественных. Лишь немногим более половины пациентов предъявляют жалобы (54–67%), и жалобы эти часто неспецифичны.
Доля местных рецидивов доброкачественных солитарных фиброзных опухолей плевры составляет до 8%. В то же время результаты лечения злокачественного варианта таких опухолей выглядят гораздо хуже: доля рецидивов составляет до 63%.
За два года в отделении онкологии Клинической больницы № 122 проходили лечение 3 пациента с гигантскими фиброзными опухолями плевры. Все пациенты имели длительные неспецифические жалобы, в одном случае наблюдался синдром Дога–Поттера. Во всех случаях выполнено удаление новообразований из торакотомного доступа. Послеоперационный период протекал без осложнений. Местных рецидивов не наблюдалось

КЛЮЧЕВЫЕ СЛОВА: гигантские опухоли, опухоли плевральной полости, фиброзные опухоли, торакотомия, мезенхимальные опухоли.

SUMMARY. Solitary fibrous tumors of the pleura is a group of rare, usually benign, tumors of mesenchimal origin. Clinical presentation of this disease is often poor, only 54–67% of patients have different non-specific complaints. In the vast majority of cases, treatment is operative, local recurrence is seen in 8% of benign tumors, up to 63% in malignant variants of desease.
In our hospital we had 3 patients with giant fibrous tumors of the pleura, all had a long history of non-specific complaints, and we saw one case of Dough-Potter's syndrome. All patients underwent total excision of the tumors via thoracotomic approach. Postoperative period was uneventful in all cases, and no recurrences were observed.

KEY WORDS: giant tumors, tumors of the pleural cavity, fibrous tumors, thoracotomy, mesenchimal tumors.

Солитарные фиброзные опухоли плевры – это группа опухолей мезенхимального происхождения, чаще всего доброкачественных. Встречаются эти опухоли достаточно редко. Впервые солитарную фиброзную опухоль плевры описал в 1870 году Вагнер [2]. В мировой литературе описано около 800 случаев в отличие от мезотелиомы плевры, которой только в США заболевает до 3000 человек в год. Следует отметить, что солитарные фиброзные опухоли плевры долгое время считали доброкачественной разновидностью мезотелиомы. Однако гистологически эти опухоли совершенно разнородны, так как источником солитарных фиброзных опухолей плевры являются некоммитированные мезенхимальные клетки, расположенные под мезотелиальной выстилкой. Таким образом, похожие опухоли могут возникать в разных органах, содержащих мезенхимальные элементы, например, в почках, мочевом пузыре, ротовой полости, глотке [7].

Возникать эти опухоли могут в различном возрасте (от 5 до 87 лет), однако наиболее часто они выявляются у пациентов 60–70 лет, часто они являются случайной находкой при обследовании по поводу других заболеваний [1].

Этиология этих опухолей не изучена в полной мере. Экзогенные факторы, такие как табачный дым, асбест, связанные с опухолями легких и плевры в данном случае не играют сколь-либо значимой роли. Генетические мутации, выявляемые в этих опухолях также разнородны и не позволяют сделать однозначных выводов относительно этиологии заболевания, хотя есть сообщения о наследственной предрасположенности (J. V. Chest, 2005).

Клиническая картина этих опухолей достаточно скудна. Лишь немногим более половины пациентов предъявляют жалобы (54–67%), и жалобы эти часто неспецифичны. Так, по данным некоторых авторов, ведущими жалобами являются кашель (8–33% пациентов), боль в грудной клетке (17–23%) и одышка (11–25%). Единственным признаком, по которому можно заподозрить наличие неопластического процесса, является гипертрофическая остеоартропатия, однако данные о ее наличии у таких пациентов весьма противоречивы: 2% по данным Sung (2005) [9], до 19% по данным Okike (1978) [6]. При опухолях более 7 см, доля этого симптома доходит до 22% [1], в то время как при раке лишь около 5% [6]. Основными жалобами пациентов с гипертрофической артропатией являются артритоподобные боли в суставах, отечность, покраснение области суставов, боли по ходу длинных трубчатых костей

(наиболее часто большеберцовой), связанные с растяжением надкостницы, а также изменение фаланг пальцев кистей и стоп по типу барабанных палочек. Этиология гипертрофической остеоартропатии до сих пор до конца не изучена, однако после удаления опухоли эти симптомы разрешаются в течение нескольких дней. Существует гипотеза о секреции этими опухолями короткоживущего аналога гормона роста.

Также необычным признаком данного вида опухолей является синдром Дога – Поттера [5]: тяжелая гипогликемия, выявляющаяся в 3–4% случаев [1, 6]. Этот симптом не характерен для других мезенхимальных опухолей, таких как липосаркома, рабдомиосаркома, нейрофиброма. Его появление связывают с продукцией опухолью инсулиноподобного фактора роста. После тотального хирургического удаления опухоли гипогликемические состояния проходят.

Данные объективного осмотра таких пациентов также неспецифичны. При значительных размерах опухоли можно отметить ослабление дыхания, притупление перкуторного звука. Особое внимание следует обращать на наличие деформации дистальных фаланг пальцев по типу барабанных палочек. Патогенетическая основа этой деформации – артериовенозные анастомозы в области дистальных фаланг, разрастание надкостницы и лимфомоноцитарная инфильтрация. Хотя симптом барабанных палочек встречается и при других заболеваниях (эмфизема, сердечная недостаточность), гипертрофическая остеоартропатия является признаком опухолевого роста.

Лучевые исследования при гигантских размерах опухолей также не всегда информативны. При рентгенографии тень опухоли может трактоваться как скопление жидкости или, если опухоль расположена слева, как расширение тени сердца.

Компьютерная томография в данном случае дает гораздо больше информации. На сканах можно оценить плотность образования, неоднородность его структуры, что характерно для гигантских опухолей (очаги некроза, кальцификаты). Также при проведении компьютерной томографии в стандартном положении и в положении на спине можно отметить смещение опухоли.

МРТ имеет ограниченное применение при данной патологии и служит для оценки степени инвазии в грудную стенку или диафрагму опухолей на широком основании.

Данных о применении ПЭТ при солитарных фиброзных опухолях плевры крайне мало, однако в тех случаях, где применялась ПЭТ, накопление ФДГ опухолью не наблюдалось вообще или было несущественно низким.

Роль игловой биопсии до сих пор не определена. Большинство авторов не рекомендуют эту процедуру [1, 3, 6]. В то же время, по данным Sung (2005), игловая биопсия позволяет получить до 43% правильных гистологических ответов, однако это никак не влияет на тактику лечения таких больных [9].

В подавляющем большинстве случаев лечение ограничивается резекцией образования. Так как солитарные фиброзные опухоли плевры исходят чаще из висцеральной ее части (около 80%) и вовлечение легкого крайне незначительно, следует как можно тщательнее сохранять паренхиму легкого. С целью исключения местных рецидивов резекцию следует проводить в пределах здоровых тканей. При резекции опухоли на ножке можно ограничиться лишь краевой резекцией легкого. При опухолях на широком основании резекции легкого могут быть весьма значительными, вплоть до лобэктомии и крайне редко пневмонэктомии (Sung 2005) [9]. Злокачественный вариант солитарных фиброзных опухолей плевры чаще имеет широкое основание, врастает в грудную стенку или диафрагму и требует резекции соответствующих структур.

Учитывая редкость данного заболевания, систематизированных данных об адъювантной терапии нет. Имеются лишь единичные сообщения об отдаленных результатах после адъювантной лучевой терапии частично резецированных опухолей [8].

Следует сказать, что рецидивирующие опухоли, будь то доброкачественные или злокачественные, должны подвергаться хирургическому лечению.

Неоадъювантная терапия рекомендуется для больших злокачественных опухолей, однако ее применение ограничено трудностью дооперационной диагностики.

Макроскопически данные опухоли представляют собой плотные инкапсулированные образования, часто неоднородные на разрезе. Для доброкачественного варианта характерны очаги некроза, кровоизлияний, кальцинаты. При иммуногистохимическом исследовании определяется положительная реакция на виментин, отрицательная – на цитокератин в отличие от мезотелиом, которые имеют положительную реакцию на цитокератин и отрицательную – на виментин. И доброкачественные и злокачественные варианты солитарных фиброзных опухолей плевры имеют положительную реакцию на CD34, CD99, bcl-2 [8]. Экспрессия CD34 также является важным дифференциально-диагностическим признаком отличия от мезотелиомы плевры. Клетки мезотелиомы этот антиген не экспрессируют.

Таким образом, в тотальной резекции доброкачественного варианта солитарных фиброзных опухолей плевры достаточно, однако завершать операцию рекомендуется после срочного гистологического исследования краев резекции. Доля местных рецидивов доброкачественных солитарных фиброзных опухолей плевры составляет до 8%. В то же время результаты лечения злокачественного варианта таких опухолей выглядят гораздо хуже, доля рецидивов составляет до 63%. По данным Okike (1978), у всех пациентов со злокачественным вариантом СФОП наблюдались рецидивы, и 5-летняя выживаемость составила 12% [4].

За два года в нашем отделении проходили лечение трое пациентов с гигантскими фиброзными опухолями плевры.

Женщина 58 лет поступила с жалобами на умеренную одышку при обычных физических нагрузках.

Считает себя больной с 2002 года, когда при плановом рентгенологическом обследовании выявили образование, расположенное на плевре справа. Выполнена КТ органов грудной клетки. Консультирована торакальным хирургом в одном из городских стационаров, выполнена трансторакальная биопсия – опухолевых клеток не обнаружено. В течение нескольких лет находилась под наблюдением (рентгенологическое исследование в динамике). В конце августа 2011 года заболела остро: появились общая слабость, лихорадка, умеренная одышка. Госпитализирована в КБ № 122, где при КТ обследовании от 07.09.2011: новообразование плевры стало больше в несколько раз (в сравнении КТ от 2002 года), появилась свободная жидкость в правой плевральной полости, нижние отделы легкого коллабированы. Рекомендовано: оперативное вмешательство для верификации и лечения.

12.09.2011 выполнено видеоассистированное удаление гигантской опухоли плевры. Под ЭТН введены порты в 7 м/р и 5 м/р справа. По внутренней боковой поверхности грудной стенки определяется неправильной формы, разнородное, с кистозным компонентом, распространенное опухолевое образование диаметром до 15 см, происходящее из париетальной плевры от уровня 5-го до 8-го ребра. Образование плотно прилежит к кортикальным отделам всех долей правого легкого. Также в плевральной полости имеется до 500 мл серозной жидкости темно-желтого цвета. Вскрыта париетальная плевра и внутренняя грудная фасция в стороне от образования. Тупым путем создана площадка для проведения торакотомии. Учитывая размеры и степень инвазии в легкое, принято решение о конверсии. Разрез от порта в 5 м/р продолжен в торакотомию длиной 12 см (рис. 1).

Тупым и острым способом плевра с опухолевым образованием отслоена и отделена от грудной стенки. Аппаратными швами опухоль отделена от всей поверхности правого легкого. Препарат извлечен (рис. 2).

Выполнена субтотальная костальная плеврэктомия. При осмотре места плеврэктомии складывается впечатление об отсутствии остатков опухоли на грудной стенке. В плевральную полость введены два дренажа. Послойный шов раны.

Послеоперационный период без осложнений. Выписана на 7-е сутки после операции. По результатам иммуногистохимического исследования: солитарная фиброзная опухоль с неопределенным потенциалом злокачественности (высокая митотическая активность при отсутствии инвазии и выраженной клеточной атипии). Позитивная реакция на CD34, пролиферация по Ki-67 – 10%. Негативная реакция на CK-Pan (AE1/3), s100, SMA, десмин, CD117.

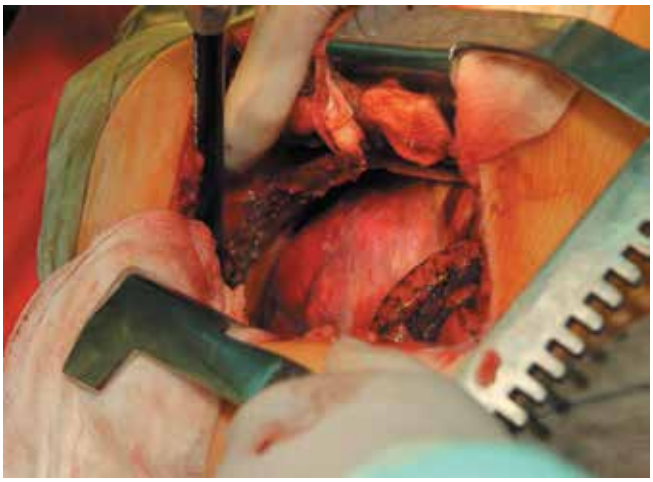

Рис. 1. Общий вид торакотомной раны с опухолью на дне

Рис. 2. Структура опухоли на разрезе

Женщина 61 года поступила с жалобами на периодические гипогликемические состояния (холодный липкий пот, головокружение, слабость, спутанность сознания, вплоть до коматозного), беспокоящие ранним утром, купируются при приеме глюкозы; периодические ощущения дискомфорта в области левого гемиторакса.

Считает себя больной с августа 2000 года, когда при плановой ФЛГ выявили новообразование в проекции верхней доли левого легкого, клинически бессимптомное. Консультирована онкологом – от специального лечения, в том числе хирургического, отказалась. Продолжала наблюдаться у онколога по месту жительства: рентгенография 2 раза в год. За период наблюдения отмечается незначительное увеличение данного новообразования. При обследовании, необходимом для хирургического лечения патологии щитовидной железы, выполнили КТ органов грудной полости. На серии КТ сканов от 02.02.2011 визуализируется патологическое образование левого легкого с ровными четкими контурами размерами 11 х 11 х 8 см, плотностью 37 HU. С июля 2011 года в ранние утренние часы стала отмечать холодный липкий пот, общую слабость, спутанность сознания. При одном из таких эпизодов на фоне введения раствора глюкозы почувствовала себя лучше. Консультирована эндокринологом: гипогликемические

состояния связывает с новообразованием левого легкого.

29.09.2011 выполнено удаление гигантской опухоли. Под ЭТН выполнена боковая торакотомия в 5-м межреберье. Ревизия плевральной полости затруднительна из-за гигантских размеров опухолевого образования, исходящего из языковых сегментов и практически не смещаемого. Патологическое образование диаметром до 15 см своим основанием расположено на диафрагме, имеет многоузловую форму с кистозным компонентом, коллабирует базальные отделы левого легкого, смещая его кзади и кверху. Образование достаточно плотно прилежит к окружающим тканям левого легкого и перикарда. При дальнейшей ревизии плевральной полости: отмечается до 200 мл серозной темно-желтой жидкости.

Этап мобилизации опухоли начат с отделения ее тупым и острым способом по краю капсулы от перикарда. При выделении данного патологического образования отмечается выраженная кровоточивость. После частичной мобилизации и последующего вывихивания опухоли при помощи электрокоагуляции, а также тупым и острым способами удалось последовательно выделить вену, артерию и бронх S4 левого легкого. Обработка элементов S4: вена перевязана лигатурами – пересечена, артерия клипирована – пересечена, на бронх наложен аппаратный шов. Препарат извлечен (рис. 3).

В плевральную полость введены два дренажа, рана ушита.

В послеоперационном периоде гипогликемические состояния исчезли, уровень глюкозы в крови нормализовался. Дренажи удалены на 4-е и 5-е сутки. Выписана на 6-е сутки после операции.

При иммуногистохимическом исследовании – солитарная фиброзная опухоль плевры. Позитивная реакция на CD34 в опухоли. Пролиферация по Ki-67 – 5%. Негативная реакция на s100, SMA, десмин, CK-Pan (AE1/3).

Женщина 74 лет обратилась с жалобами на одышку при умеренной физической нагрузке, снижение веса на 15 кг за 1,5 года, периодические боли в левом гемитораксе. Считает себя больной с 2010 года, когда стала отмечать периодические неинтенсивные боли в левом гемитораксе. Обратилась в поликлинику, при ФЛГ выявлено расширение тени сердца. Обследована в одном из городских стационаров, получала кардиотропную терапию с диагнозом ИБС, АКС, ХСН II, без выраженного эффекта. Выявлена ХОБЛ, назначена небулайзер-терапия (пульмикорт, лазолван) – отметила положительный эффект, боли уменьшились. С конца 2011 года начала отмечать одышку при умеренной физической нагрузке, вновь стали беспокоить боли в левом гемитораксе. При КТ органов грудной клетки выявлено плотное образование в левой плевральной полости, занимающее 2/3 ее объема. Выполнена трансторакальная биопсия образования, по гистологическому заключению – фиброзная опухоль.

Рис. 3. Внешний вид извлеченной опухоли

Учитывая размеры опухоли и результаты гистологического исследования, принято решение об удалении образования. При предоперационном обследовании выявлено значительное снижение ФЖЕЛ – 1,63 (57%), значительное снижение ОФВ1 – 1,1 (51%), нарушение проходимости ВДП. Проба с бронхолитиком положительная (ОФВ1 + 18%). В остальном результаты анализов в пределах возрастной нормы.

22.03.2012 выполнено удаление гигантской опухоли левой плевральной полости через торакотомный доступ в 5-м межреберье с пересечением хряща V ребра. Патологическое образование размерами 30 х 20 х 17 см своим основанием расположено на диафрагме, имеет многоузловую форму с кистозным компонентом, компримирует левое легкое, смещая его кзади. Образование достаточно плотно прилежит к окружающим тканям левого легкого и перикарда. Других патологических изменений в легочной ткани, средостении, на париетальной плевре и диафрагме не выявлено.

Мобилизация опухоли начата с отделения ее тупым и острым путями по краю капсулы от легкого. При этом отмечается выраженная кровоточивость. После этапного гемостаза при помощи электрокоагуляции тупым и острым путем удалось выделить и отделить от опухоли базальные сегменты левого легкого. Язычковые сегменты отделены при помощи сшивающего аппарата. Следующим этапом образование тупо отделено от средостения. При этом был мобилизован и сохранен диафрагмальный нерв. Препарат удален (рис. 4).

Перикардиальный жир и клетчатка переднего средостения резецирована до противоположной плевральной полости. Образовавшийся дефект медиастинальной плевры справа ушит. В плевральную полость установлены два дренажа. Послойный шов раны.

Послеоперационный период без осложнений. Дренажи удалены из плевральной полости на 4-е и 5-е сутки после операции. Выписана на 7-е сутки. По результатам иммуногистохимического исследования: позитивная реакция на CD34 ярко, десмин. Негативная реакция на ЭМА, мышечный актин, CKAE1/3, s100. Пролиферация по Ki-67 = 2%. Иммунофенотип и ги-

стоструктура соответствуют солитарной фиброзной опухоли плевры.

Таким образом, у всех пациентов в нашей серии опухоли достигали гигантского размера, то есть занимали более половины объема гемиторакса. Только в одном случае наблюдался синдром Дога – Портера, характерный для солитарных фиброзных опухолей. Остальные пациенты предъявляли неспецифические жалобы. Достаточно характерным является длительный анамнез заболевания, время от выявления опухоли до ее удаления варьировалось от 2 до 10 лет, что говорит о неагрессивном поведении опухоли. Лечебная тактика в нашей серии ограничивалась полной резекцией опухоли с гистологическим исследованием краев резекции. Также во всех случаях удаление опухоли было возможно лишь с применением торакотомного доступа. Во время операции отмечалась кровоточивость из расширенных сосудов ложа образования, которая, однако, не требовала дополнительных мер гемостаза и прекращалась после удаления препарата. Оперативный прием в этих случаях затруднен вследствие плохой смещаемости опухоли, обусловленной ее размерами и анатомическими особенностями грудной клетки. Признаков глубокого врастания в окружающие структуры не выявлялось. При исследовании макропрепарата на разрезе отмечалась неоднородность его структуры, характерная для доброкачественных вариантов фиброзных опухолей. На момент подготовки материала срок наблюдения за пациентами после операции составил от 9 до 15 месяцев, признаков рецидива заболевания при контрольных компьютерных томограммах не обнаружено.

Выводы

Солитарные фиброзные опухоли плевры являются достаточно редким видом опухолей плевры, характеризуются в основном доброкачественным типом роста.

Рис. 4. Внешний вид удаленной опухоли

Клиническая, а также рентгенологическая семиотика этого вида опухолей часто неспецифична, что ведет к поздней диагностике и гигантским размерам этих образований.

Хирургическое удаление этих опухолей требует проведения торакотомии вследствие их размера и плохой смещаемости.

В ложе опухоли и на ее поверхности отмечается повышенная васкуляризация, приводящая к кровотечениям при попытке удаления образования, что затрудняет визуализацию в условиях и так плохой видимости структур, расположенных под опухолью. После извлечения препарата гемостаз устойчивый и не требует дополнительных мер.

Хирургического удаления опухоли в пределах здоровых тканей достаточно в большинстве случаев, однако для получения статистически достоверных результатов необходим больший объем выборки и, учитывая темпы роста образования, длительное время наблюдения после операции.

ЛИТЕРАТУРА

1. Briselli M., Mark E. J., Dickersin G. R. Solitary fibrous tumors of the pleura: eight new cases and review of 360 cases in the literature // Cancer. – 1981. – Vol. 47. – P. 2678–2689.

2. Cakmak H., Cetin B. Giant tumor of the pleura // Ind. J. Thorac. Cardiovasc. Surg. – 2009. – Vol. 25. – P. 136–138.

3. Mitchell J. D. Solitary fibrous tumor of the pleura // Semin. Thorac. Cardiovasc. Surg. – 2003. – Vol. 15. – P. 305–309.

4. Okike N., Bernatz P. E., Woolner L. B. Localized mesothelioma of the pleura: benign and malignant variants // J. Thorac. Cardiovasc. Surg. – 1978. – Vol. 75. – P. 363–372.

5. Review and Update of Uncommon Primary Pleural Tumors / L. Granville, A. Laga, T. C. Allen [et al.] // Arch. Pathol. Lab. Med. – 2005. – Vol. 129. – P. 1428–1443.

6. Shields T. W. Localized fibrous tumors of the pleura // General Thoracic Surgery. – 4th ed. – Baltimore, Md: Williams & Wilkins, 1994.

7. Solitary Fibrous Tumor of the Pleura Suddenly Induced Hypoglycemia before Surgical Treatment. The Editorial Committee of Annals of Thoracic and Cardiovascular Surgery / S. Maeda, M. Sugito, M. Sagawa [et al.] // Ann. Thorac. Cardiovasc. Surg. – 2011. – Vol. 17 (3). – P. 293–296.

8. Solitary fibrous tumors of the pleura / M. de Perrot, S. Fischer, M. A. Brundler [et al.] // Ann. Thorac. Surg. – 2002. – Vol. 74. – P. 285–293.

9. Solitary fibrous tumors of the pleura: surgical outcome and clinical course / S. H. Sung, J. W. Chang, J. Kim [et al.] // Ann. Thorac. Surg. – 2005. – Vol. 79. – P. 303–307.