© Коллектив авторов, 2008
УДК 616.438-006-06

Вопросы онкологии, 2008, том 54, № 3

В.Г.Пищик[1], Е.Г.Пищик[2], Н.М.Калинина[3], Н.И.Давыдова[3], П.К.Яблонский[1]

СИНДРОМ ГУДА — РЕДКИЙ ПАРАНЕОПЛАСТИЧЕСКИЙ СИНДРОМ ПРИ ТИМОМАХ: 5-ЛЕТНЕЕ НАБЛЮДЕНИЕ

[1] Санкт-Петербургский государственный университет, Центр Интенсивной пульмонологии и торакальной хирургии ГМПБ № 2, [2] Отделение заболеваний периферической нервной системы ГМПБ № 2, [3] Всероссийский центр экстренной и радиационной медицины МЧС России, Санкт-Петербург

Синдром Гуда (СГ) представляет собой редкий паранеопластический синдром, ассоциированный с тимомой [1, 2, 6]. В его основе лежит нарушение гуморального звена иммунитета в виде а(гипо)гаммаглобулинемии, снижения уровня В-лимфоцитов и различных нарушений клеточного иммунитета с CD4+Т-лимфопенией и изменением соотношения CD4/CD8. Клинические проявления СГ связаны с повышенной восприимчивостью к бактериальной инфекции инкапсулированными организмами и с оппортунистической вирусной и грибковой инфекцией вследствие иммунодефицитного состояния. К настоящему моменту в мировой литературе описано менее 100 больных синдромом Гуда [1, 2, 4–6]. Предполагается, что гипогаммаглобулинемия встречается у 3–6% больных с тимомами типа А и АВ [6]. Собственно, такое сочетание и является достаточным критерием для диагностики синдрома Гуда [1, 6]. Большинство исследователей считают прогноз при СГ неблагоприятным, с 5-летней выживаемостью менее 50% [2, 4]. Следует подчеркнуть, что прогноз заболевания во многом зависит от своевременности диагностики и лечения, однако, информированность клиницистов о вероятности развития иммунодефицита у больных тимомой невелика [2, 4]. Мы представляем случай 5-летнего наблюдения за больным с синдромом Гуда с необычно благоприятным клиническим течением.

Больной М.Б., 51 года, в марте 2004 г. отметил появление диареи (схема клинического течения представляемого случая иллюстрирована рис. 1). При обследовании в инфекционном стационаре возбудитель не выявлен: исключены иерсиниоз, псевдотуберкулез, сальмонеллез, рота- и энтеровирусная

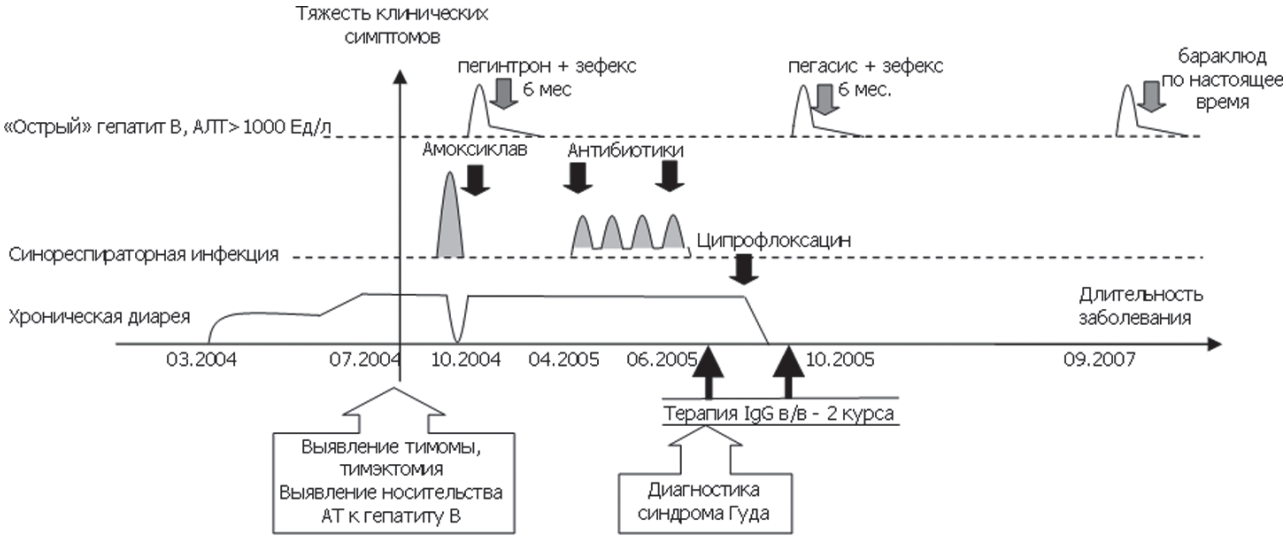

Рис. 1. Течение синдрома Гуда у больного М.Б.

Появление клинических симптомов иммунодефицита показано графически в виде пиков. Диагноз синдрома Гуда был установлен через 11 мес после тимэктомии и через 15 мес от появления первых симптомов. Курсы терапии иммуноглобулином G позволили остановить наиболее тяжелые эпизоды респираторной инфекции. Отмечаются эпизоды повторных заболеваний «острым» гепатитом В. В течение последних 3 лет отмечается ремиссия заболевания, несмотря на отсутствие регулярных курсов заместительной терапии иммуноглобулином G.

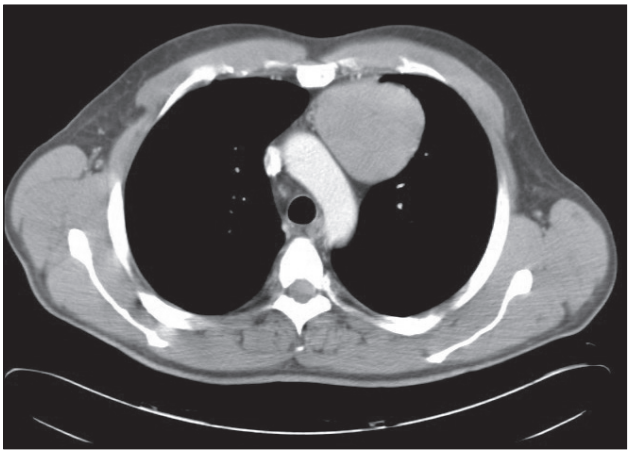

Рис. 2. Компьютерная томография больного М.Б. с выявленным образованием переднего средостения (тимома).

инфекции, лямблиоз. Назначение большого количества антибиотиков давало краткосрочный эффект и в итоге привело к развитию дисбактериоза кишечника и усилению диареи. При проведении колоноскопии установлен диагноз — хронический неспецифический колит. В течение 3 мес больной потерял 23 кг, развилась выраженная анемия (гемоглобин 90 г/л). В июне 2004 г. в связи с появлением кашля выполнена рентгенограмма органов грудной клетки, на которой обнаружено расширение тени средостения. При КТ выявлено новообразование переднего средостения в проекции вилочковой железы (тимома) (рис. 2).

В августе 2004 г. пациент перенес расширенную тимэктомию из стернотомного доступа. При гистологическом исследовании опухоль оказалась тимомой типа АВ, II степени инвазии. Хирургическое лечение признано радикальным, адъювантная лучевая терапия не проводилась. После операции у больного сохранялась диарея. В октябре 2004 г., через 2 мес после операции, выявлена очаговая пневмония в нижней доле левого легкого. На фоне антибактериальной терапии амоксиклавом состояние больного быстро нормализовалось, на рентгенограммах отмечена положительная динамика. При бронхоскопии патологических образований не выявлено. В период госпитализации у больного обнаружены антитела к вирусному гепатиту В и повышение уровня трансаминаз. Пациент начал терапию пегинтроном и зефиксом по поводу острого вирусного гепатита В. На фоне лечения показатели вирусной нагрузки исчезли, активность печеночных ферментов вернулась к норме.

Через 2 мес после окончания лечения гепатита у больного развились рецидивирующие инфекции ЛОР-органов (гнойный фронтит, гайморит, отит, фарингит). Воспалительные процессы сменяли друг друга, присоединился бронхит, гнойничковые поражения кожи. С учетом клинических проявлений было заподозрено иммунодефицитное состояние. Тест на антитела к ВИЧ (ELISA) был негативным. При иммунологическом исследовании констатировано крайне резкое снижения уровня иммуноглобулинов A, G и M, отсутствие В-лимфоцитов, инвертированное соотношения CD4+/CD8+.

Учитывая наличие гипогаммаглобулинемии у больного тимомой, через 15 мес от начала заболевания диагностирован синдром Гуда. Произведен сеанс заместительной терапии иммуноглобулином G (интраглобин в дозе 400 мг/кг массы тела). Практически сразу после заместительной терапии и назначения антибиотика все проявления сино-респираторных инфекций были купированы.

С учетом того, что в течение всего послеоперационного периода у больного сохранялась диарея, после диагностики синдрома Гуда заподозрен бактериальный характер колита с условно-патогенным возбудителем. После назначения эмпирической антибактериальной терапии препаратом цифран 1000 мг диарея была купирована, и с этого момента нарушений стула у пациента не было. За период с ноября 2005 г. по настоящее время у больного отмечались повторные эпизоды острого гепатита В, требовавшие противовирусной терапии пегасисом, зефиксом и, затем, бараклюдом (рис. 1). Обострения других инфекций за указанный период не было.

При контрольных исследованиях уровня иммунитета констатирована прежняя картина: практически полное отсутствие иммуноглобулинов и В-клеток. Обращали на себя внимание достаточно высокое для этого синдрома количество CD4+ лимфоцитов (соотношение CD4+/CD8+ от 0,5 до 0,8), а также повышенный в 3 раза уровень секреторного IgA.

От дальнейшей заместительной терапии пациент отказался. При ежегодной контрольной КТ грудной клетки признаков рецидива тимомы нет, признаков формирования очагов хронической легочной инфекции (бронхоэктазий) не выявлено. Пациент постоянно работает, ограничений качества жизни нет.

Следует отметить, что СГ встречается с одинаковой частотой у женщин и мужчин; средний возраст при первых клинических проявлениях синдрома Гуда составляет 56 лет (29–75 лет) [6]. Иммунодефицит может развиться как до, так и после выявления тимомы [1, 4]. Иногда клинические признаки СГ проявляются через несколько лет после удаления опухоли вилочковой железы. В отличие от других паранеопластических синдромов, ассоциированных с тимомой, течение СГ не меняется после тимэктомии и не поддается лечению кортикостероидными гормонами [2, 4, 5]. Эти факты позволяют исключить аутоиммунный механизм развития заболевания. Скорее всего, нарушения клеточного и гуморального звеньев иммунитета возникают на уровне костного мозга [1, 4, 5], причем, независимо друг от друга.

Приведенный нами случай является примером типичного проявления СГ в виде рецидивирующих диареи и респираторных инфекций [4–6]. Оба инфекционных процесса регрессировали при назначении антибактериальных препаратов, что позволяет предположить бактериальный характер процесса и гипоглобулинемию как основную его причину [1, 4]. Несмотря на отсутствие регулярных инфузий иммуноглобулина и наличие сопутствующего вирусного гепатита В с периодической реактивацией, заболевание протекает в целом стабильно. Возможно, это связано с относительной сохранностью клеточного звена иммунитета (CD4+/CD8+≥0,5), что предотвращает развитие оппортунистических вирусных инфекций — ведущей причины смертности при СГ [1]. В случае нашего больного функционирующий клеточный

иммунитет можно назвать положительным фактором в прогнозе вирусного гепатита В, течение которого у больных первичными гипоглобулинемиями отличается большей тяжестью и возможностью спонтанной реактивации [3]. Нам представляется, что именно характер иммунологических нарушений является определяющим в развитии инфекций при СГ.

Следует также отметить выявленный у пациентов повышенный уровень секреторного иммуноглобулина А, что, по-видимому объясняет надежное предотвращение респираторных инфекций. Ведение больных СГ включает регулярные курсы заместительной терапии иммуноглобулином G, а также своевременную терапию возникающих инфекций.

Таким образом, синдром Гуда является редким паратимическим синдромом, требующим пристального внимания и отдельного лечения. Настороженность онкологов, оперирующих опухоли вилочковой железы, в отношении возможности иммунодефицита у пациентов с тимомами позволит выявлять синдром Гуда раньше и назначать больным специализированное лечение.

ЛИТЕРАТУРА

1. Agarwal S., Cunningham-Rundles C. Thymoma and immunodeficiency (Good syndrome): a report of 2 unusual cases and review of the literature // Ann. Allergy Asthma Immunol.—2007.—Vol. 98.—P. 185–190.
2. Arend S.M., Dik H., van Dissel J.T. Good's syndrome: the association of thymoma and hypogammaglobulinemia // Clin. Infect. Dis.—2001.—Vol. 32.—P. 323–325.
3. Bjoro K., Haaland T., Skaug K., Froland S.S. The spectrum of hepatobiliary disease in primary hypogammaglobulinaemia // J. Intern. Med.—1999.—Vol. 245.—P. 517–524.
4. Kelleher P., Misbah S.A. What is Good's syndrome? Immunological abnormalities in patients with thymoma // J. Clin. Pathol.—2003.—Vol. 56.—P. 12–16.
5. Miyakis S., Pefanis A., Passam F.H. et al. Thymoma with immunodeficiency (Good's syndrome): review of the literature apropos of three cases // Scand. J. Infect. Dis.—2006.—Vol. 38.—P. 314–319.
6. Tarr P.E., Sneller M.C., Mechanic L.J. et al. Infections in patients with immunodeficiency with thymoma (Good syndrome): report of 5 cases and review of the literature // Medicine.—2001.—Vol. 80.—P. 123–133.

Поступила в редакцию 10.03.2008 г.

ТАНТУМ ВЕРДЕ®

противовоспалительное и дезинфецирующее средство для местного применения

Эффективен при использовании в виде полосканий (в чистом виде или разбавленном в сочетании 1:1 кипяченой водой) 2—3 раза в день при гингивитах, глосситах, стоматитах (в том числе афтозном), осложненном парадонтозе, ангине, фарингите, мукозитах, вызванных лечением цитостатиками и другими факторами.

С профилактической целью используется после терапевтических вмешательств в стоматологии и экстракции зубов.

Противопоказаний для применения препарата не имеется, за исключением случаев индивидуальной непереносимости.

Выпускается фирмой Анжелини Франческо (Италия) во флаконах по 120 мл, годных к использованию в течение 4 лет.

При отсутствии в аптеках заказы направлять:

Россия, 115478, Москва,
Каширское шоссе, 24
«Дом Ученых» ОНЦ РАМН, 2 этаж, к. А
тел.: (495) 324-92-30
факс: (495) 324-91-40